БРОЈ 1 / ВОЛУМЕН 2 / 2015

МАКЕДОНСКО СПИСАНИЕ ЗА ОФТАЛМОЛОГИЈА

MACEDONIAN JOURNAL OF OPHTHALMOLOGY

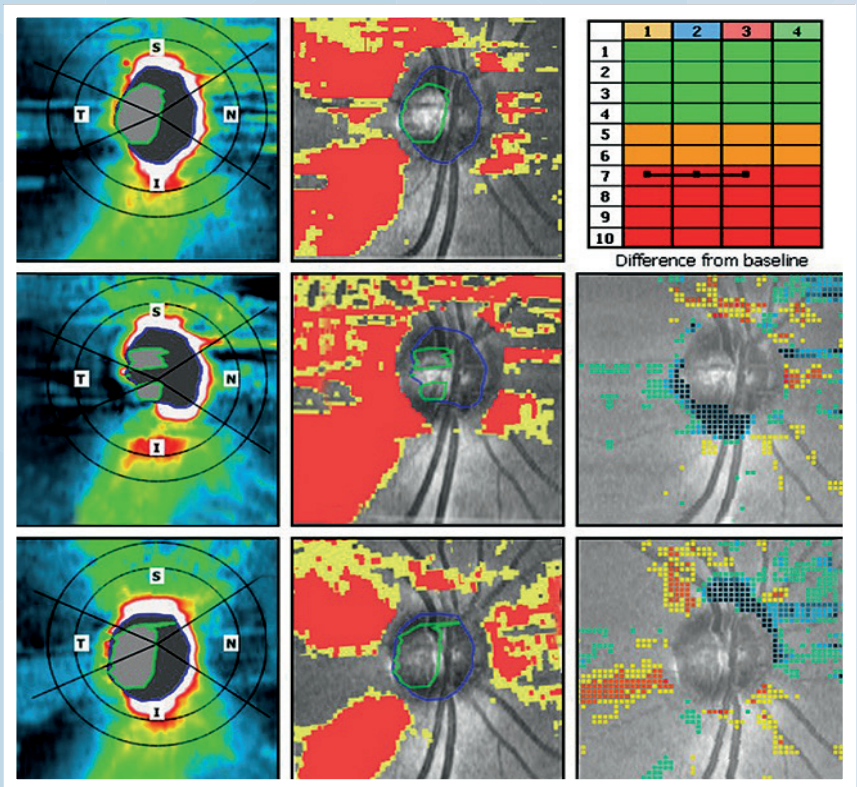

ISSN 1857- 9523
UDK 617.7

ОСНОВАНО Окш.2014
FOUNDED Oct.2014

MACEDONIAN OPHTHALMOLOGISTS SOCIETY

MACEDONIAN MEDICAL ASSOCIATION

WWW.ZOM.MK

МАКЕДОНСКО СПИСАНИЕ ЗА ОФТАЛМОЛОГИЈА

НАУЧНО СПИСАНИЕ НА ЗДРУЖЕНИЕТО НА ОФТАЛМОЛОЗИ НА МАКЕДОНИЈА

MACEDONIAN JOURNAL OF OPHTHALMOLOGY

SCIENTIFIC JOURNAL OF MACEDONIAN ASSOCIATION OF OPHTHALMOLOGISTS

www.zom.mk
e-mail: macjophthalmol@zom.mk

СОДРЖИНА / TABLE OF CONTENTS

Воведник / Editorial 5

Труд по покана / Invited article 6

OPTICAL COHERENCE TOMOGRAPHY. 6

ОПТИЧКА КОХЕРЕНТНА ТОМОГРАФИЈА 14

Оригинални трудови / Original article 15

PUPIL SIZE IN LENS SURGERY CANDIDATES 15

ГОЛЕМИНАТА НА ЗЕНИЦАТА КАЈ КАНДИДАТИ
ЗА ХИРУРГИЈА НА ЛЕЌАТА 21

ASTIGMATIC REDUCTION AND CORNEAL POWER EFFECT 22

РЕДУКЦИЈА НА АСТИГМАТИЗМОТ
И КОРНЕАЛНАТА РЕФРАКТИВНА ЈАЧИНА 29

„ФИЗИОЛОШКА“ ЕКСКАВАЦИЈА НА ГЛАВАТА НА ВИДНИОТ НЕРВ 30

“PHYSIOLOGICAL” CUP OF THE OPTIC NERVE HEAD 35

Ревијални трудови / Review article 36

ANTICHOLINERGIC SYNDROME 36

АНТИХОЛИНЕРГИЧЕН СИНДРОМ 38

АНЕСТЕЗИЈА КАЈ КРАТКИ ЕКСТРАБУЛБАРНИ
ОПЕРАТИВНИ ЗАФАТИ 39

ANESTHESIA IN SHORT EXTRABULBAR SURGERIES. 41

Приказ на случај / Case report 42

ПРВИ ИСКУСТВА ВО ТРЕТМАНОТ
СО EYLEA 42

FIRST EXPERIENCES WITH EYLEA TREATMENT 46

Ин мериам / IN memoriam 47

ПРОФ. Д-Р ЕЛЕНА ЏАЈКОВСКА 47

Извештаи од стручни и научни манифестации / Reports from scientific events 49

60-ГОДИШНИНА НА ЗДРУЖЕНИЕТО
НА ОФТАЛМОЛОЗИТЕ НА МАКЕДОНИЈА 49

Упатство за авторите / Instructions for the authors 51

УПАТСТВО ЗА АВТОРИТЕ 51

GUIDELINE FOR AUTHORS 54

Офталмолошки настани во 2015 / Ophthalmological events in 2015. 57

КАЛЕНДАР НА ПОВАЖНИ СТРУЧНИ НАСТАНИ
ВО ТЕКОТ НА 2015 ГОДИНА 57

Фото галерија / Photo gallery 58

V^{ТИ} МАКЕДОНСКИ МЕЃУНАРОДЕН
ОФТАЛМОЛОШКИ СИМПОЗИУМ 58

УРЕДУВАЧКИ ОДБОР	EDITORIAL BOARD
Главен и одговорен уредник	**Editor-in-chief**
Проф. д-р Весна Димовска Јорданова - Македонија	Vesna Dimovska Jordanova, MD, PhD – Macedonia
Уредувачки одбор	**Editorial Board**
Проф. д-р Шломо Меламед - Израел	Prof.Shlomo Melamed, MD, PhD - Israel
Проф. д-р Светислав Миленковиќ - Србија	Prof.Svetislav Milenkovic, MD, PhD – Serbia
Проф. д-р Параскева Хентова Сенчаниќ - Србија	Prof.Paraskeva Hentova Sencanic, MD, PhD – Serbia
Проф. д-р Драган Веселиновиќ - Србија	Prof.Dragan Veselinovic, MD, PhD – Serbia
Проф. д-р Иван Стефановиќ - Србија	Prof.Ivan Stefanovic, MD, PhD – Serbia
Проф. д-р Марко Хавлина - Словенија	Prof.Marko Hawlina, MD, PhD – Slovenia
Проф. д-р Бранка Стирн Крањц - Словенија	Prof.Branka Stirn Kranjc, MD, PhD – Slovenia
Проф. д-р Магдалена Антова Велевска - Македонија	Prof. Magdalena Antova Velevska, MD, PhD – Macedonia
Доц. д-р Барбара Цвенкел - Словенија	Assist.prof.Barbara Cvenkel, MD, PhD – Slovenia
Проф. д-р Емина Алимановиќ	Prof.Emina Alimanovic
Халиловиќ - Босна и Херцеговина	Halilovic, MD, PhD – Bosnia and Herzegovina
Проф. д-р Ива Петкова - Бугарија	Prof.Iva Petkova, MD, PhD – Bulgaria
Проф. д-р Катја Новак Лауш - Хрватска	Prof.Katia Novak Laus, MD, PhD – Croatia
Доц. д-р Каролина Блажевска	Assist.prof.Karolina Blazevska
Бужаровска - Македонија	Buzarovska, MD,PhD – Macedonia
Прим. д-р Ана Кедева Петрова - Македонија	Ana Kedeva Petrova, MD – Macedonia
Д-р Виолета Бучковска - Македонија	Violeta Buchkovska, MD – Macedonia
Асист. д-р Беким Татеши - Македонија	Bekim Tateshi, MD – Macedonia
Лектура на македонски јазик	Macedonian Proofreading
Славица П. Тодорова	Slavica P. Todorova
Лектура на англиски јазик	English Proofreading
Технички секретар	Technical secretary
Асист. д-р Наташа Трпевска	Natasha Trpevska, MD
Дизајн на корица	Cover page design
Ива Димовска	Iva Dimovska

МАКЕДОНСКО СПИСАНИЕ ЗА ОФТАЛМОЛОГИЈА | MACEDONIAN JOURNAL OF OPHTHALMOLOGY

www.zom.mk

e-mail: macjophthalmol@zom.mk

Почитувани колешки и колеги,

*Првиот број на списанието Македонско списание за офталмологија **(Macedonian Journal of Ophthalmology - MJO)** е веќе зад нас (веќе го здогледа светлото на денот), а во моментот кога ги читате овие редови, в раце го имате вториот број.*

Издавањето на првиот број, кај членовите на Уредувачкиот одбор беше проследено со нетрпение, како во однос на финалниот стручен дизајн на списанието така и во однос на реакциите на оние за кои е наменета оваа публикација.

На наше големо задоволство, објавувањето на едно вакво списание беше поздравено како значаен успех во време кога специјалистичките здруженија сè потешко успеваат да ја остваруваат и својата примарна функција, односно стручната едукација на своите членови.

Секако дека во првиот број се присутни и определени недостатоци, кои се должат на неискуството, а за кои се надеваме дека ќе бидат отстранети и надминати во идните броеви.

Наша примарна грижа и во иднина ќе биде остварувањето на две основни цели: одржување на задоволително ниво на квалитетот на трудовите што се објавуваат, за што е потребен ангажман, мотивација, одвоено време и желба за пишување од страна на заинтересираните автори. Јас искрено се надевам, а овој број го потврдува тоа, дека овие мотиви сè уште се присутни меѓу лекарите и покрај зголемените работни обврски.

Втората, не помалку важна цел, е да успееме да го одржиме опстојувањето на списанието во отежнатите економски услови во здравството. Тоа не би можеле да го направиме без помошта и напорите на фармацевтските компании што се застапени во списанието, а јас за тоа искрено им се заблагодарувам од името на Уредувачкиот одбор.

Во овој број ви нудиме трудови како од македонски така и од автори од странство. Нè радува желбата за објавување трудови од други гранки на медицината, а овојпат тоа се трудови од областа на анестезијата и реанимацијата.

Покрај стандардните рубрики, во овој број ви го претставуваме и календарот на најзначајните меѓународни офталмолошки настани во 2015 година.

*Во овој број ја воведовме и рубриката **In memoriam**, во рамките на којашто ѝ оддаваме почит на покојната проф. д-р Елена Џајковска, долгогодишен редовен професор и директор на Клиниката за очни болести во Скопје. За генерациите што немаа чест и привилегија да ја познаваат, доволно е да се каже дека со својот пионерски ангажман при воведувањето на методата на ултразвучна дијагностика на окото и орбитата на овие простори, остави неизбришлив белег во современата македонска офталмологија.*

Уште еднаш ја потенцирам не само нашата желба за соработка туку и отвореноста за предлози и сугестии што ќе бидат во интерес на подигањето на вкупниот квалитет на списанието „Македонско списание за офталмологија“.

Скопје, март 2015 год.
Главен и одговорен уредник
Проф. д-р Весна Димовска Јорданова

MJO,, 2015; VOL. 2
MILKA MAVIJA
UDK 617.7-073,7
ISSN 1857-9523

OPTICAL COHERENCE TOMOGRAPHY
- structural biomarker of neurodegenerative diseases

Milka Mavija [1], Svetislav Milenković [2], Vesna Jakšić [3], Dijana Risimić [4]
[1] Faculty of Medicine, University of Banja Luka, the Republic of Srpska, Bosnia and Herzegovina; Clinic of Ophthalmology, University Hospital Clinical Centre Banja Luka,
[2] Eye Clinic "Professional", Zemun-Belgrade, Serbia
[3] Faculty of Medicine, University of Belgrade, Serbia; Clinic of Ophthalmology "Prof. Dr Ivan Stankovic", Clinical Hospital Center Zvezdara,
[4] Faculty of Medicine, University of Belgrade, Serbia; Clinic for Eye Diseases "Prof. Dr Djordje Nesic", Clinical Centre of Serbia

Abstract

Nowadays, optical coherence tomography (OCT) is of increasing importance in neuro-ophthalmology and neurology in diagnosis and monitoring of numerous diseases. Numerous clinical research and studies using the OCT in diagnosis and monitoring of treatment response in the treatment of neurodegenerative diseases and other neurological diseases are currently in progress. The OCT findings are significantly connected with the magnetic resonance imaging findings of endocranium in patients with multiple sclerosis and other neurodegenerative diseases. Unique correlation between structure and function makes the anterior part of the visual pathway an ideal model to explore drugs effects that could affect the axonal and neuronal degeneration. Retinal nerve fiber layer (RNFL) allows visualization of the process of neurodegeneration, neuroprotection and potentially, neurons reparations. The OCT in patients with multiple sclerosis display a significant decrease of RNFL thickness and macular volume. The OCT enables us to the gain valuable information on the optic nerve, chiasm and tracts throughout the RNFL perception. In addition, the analysis of macular volume and the layer of ganglion cells of the retina also provide important parameters in diagnosis and monitoring of progression of neurodegenerative diseases.

Keywords: *optical coherence tomography, multiple sclerosis, neurodegenerative diseases, retinal nerve fiber layer*

Introduction

Optical coherence tomography (OCT) is a non-invasive imaging method used in ophthalmology for the morphological display of the anterior segment of an eye, macula and optic disc. It is based on the principle of low-frequency interferometry of infrared part of the spectrum and enables fast and detailed in vivo imaging of biological tissue morphology to a depth of about 1-2 mm with an accuracy and resolution that has been, from the first usage of this technology, dramatically improved up to 1-10 µm. Over the years, the aforementioned OCT precision has resulted in a better definition, identification, localization and quantification of the observed tissue and imposed itself as superior in its reproducibility which is independent of the observer, assuming that it is implemented on the same device.[1] Despite the fact that the ultrasound method has greater penetration through the tissue with lower resolution, the OCT is based on tissue-dependent density of a reflection of infrared rays, which provides better anatomic resolution and better differentiation of large layers of the retina. The OCT data analysis programme generates values of an average RNFL decrease, and in order to facilitate the detection and analysis of RNFL defect localization, values in relation to the quadrants and dials (12 zones) are generated.

Nowadays, the OCT does not only represent a powerful modern tool in the hands of ophthalmologists. For the last several years, the OCT of optic disc and macula has been included in variety of diagnostic procedures in numerous clinical studies in neurology. The importance of application of the OCT in neurology in recent years is seen in the fact that until the year 2011, more than 200 significant publications in Current Contents were published, and in the period from 2012 to the beginning of 2015, more than 2000 of these publications were published. The usage of this non-invasive diagnostic imaging method in neurology is based on the fact that within the multiple sclerosis and other neurological diseases that damage the vision pathway, it is possible to monitor axonal and neuronal degeneration.

The OCT enables us to analyze the retinal nerve fiber layer (RNFL), a structure which is, in principle, constituted of the axons of ganglion cells that continue to form the optic nerve, chiasmus and optical tract, and hence, to directly visualize the process of neurodegeneration, neuroprotection and potentially reparations of nerve fibers. While the OCT of the optical disc and peripapillary RNFL analysis are used to visualize axons, the OCT of the macula is used to analyze the neuron of retinal ganglion cells (RGC), since the RGC represents about 34% of the total macular volume. [2] Thanks to numerous studies that have analyzed the importance of retinal OCT imaging in patients suffering from various forms of multiple sclerosis, it has been noticed that the RNFL decrease and macular volume reduction is associated with a decrease in visual function in contrast sensitivity and visual field analysis. [3-6]

The OCT provides an objective analysis of the process of neurodegeneration of the retina due to the fact that the axonal and neuronal degeneration are important features of MS and other neurological disorders affecting the anterior visual pathway. Nowadays, the retina is becoming the focus of research in multiple sclerosis, because processes of neurodegeneration and neuroprotection of axons and neurons can be clearly analyzed in the retina because it is not consisted of any myelin. Myelination of the optic nerve begins behind the eye at the level of the lamina cribrosa. Since these axons are unmyelinated within the retina, the RNFL is an ideal structure for visualization of the process of neurodegeneration, neuroprotection and potentially reparations of neurons. [7]

The usage of the OCT is of great importance for neurologists nowadays, because it could provide better understanding of the mechanisms of tissue damage in MS, but it could also be very useful in finding new therapeutic modalities with the focus on neuroprotection of central axonal and neural structures. Furthermore, the OCT might be able to provide detection and monitoring of neuroreparation. [8-10]

The usage of nuclear magnetic resonance (NMR) in the diagnosis of multiple sclerosis is undoubtedly indispensable, as the NMR enables measurement of the tissue damage in multiple sclerosis. However, it cannot measure the alteration of the axons integrity. Therefore, the OCT and other imaging methods can directly detect the axon damage which is associated with changes in visual function.

Other advantages of the OCT in the diagnosis and monitoring of neurological diseases are based on numerous facts: this imaging method is fast and simple, noninvasive, reproducible, with a low coefficient of variation in repeated measurements, low coefficient of variability between different centers upon the usage of same device, low variation between patients and in the same patient, it can provide high-quality scanning and last but not least- it is less expensive than the NMR in the assessment of atrophy and demyelination of axon, which is particularly significant when we take into consideration the need for regular and frequent monitoring of therapeutic response of patients with multiple sclerosis.

OCT and multiple sclerosis:

While the NMR or VEP in multiple sclerosis can not be used to assess the effects of regenerative strategies, primarily because these technologies do not differentiate demyelination and axonal damage, the OCT enables us to determine in what respect the RNFL loss affects the anterior visual pathways. Even though retinal imaging methods are not a substitute for clinical, radiological and neurological examination in patients with MS, the abovementioned can be used as a complement to these methods.

The first reports on the usage of the OCT in patients suffering from multiple sclerosis date from 1999, when Parisi and associates evaluated 14 patients with multiple sclerosis who suffered from optic neuritis with satisfying recovery of visual function. When compared to a healthy control group and despite the indicated recovery, the researchers concluded that the thickness of the RNFL in patients who previously suffered from optic neuritis decreased by an average of 46% of the affected eye in patients with MS. Additional important conclusion of this study is that the RNFL thickness of the unaffected eye in patients with multiple sclerosis decreased by 28% when compared to healthy subjects. [11]

In 2005, Trip and associates presented detailed and systematic division of changes in the OCT, associated with inflammatory demyelinating optic neuritis and visual disturbances. The researchers conducted their study on 25 patients (14 with clinically isolated syndrome and 11 with definite multiple sclerosis).

All examined patients had a single episode of unilateral optic neuritis, but without the full recovery of visual function. Patients were evaluated by the OCT, Humphrey automated perimetry, visual evoked potentials, electroretinography, color vision (Farnsworth-Munsell 100 hue test) and ETDRS tables.

In relation to the OCT findings in healthy people, the RNFL is reduced by 33%, and macular thickness by 11% in patients with optic neuritis. When the OCT findings of the affected eye are compared to the findings of the unaffected eye, the RNFL thickness is reduced by 27% and the thickness of the macula by 9%. The RNFL reduction is associated with deterioration of visual acuity and clarity, field of vision and color vision. The OCT analysis per quadrant shows that the RNFL is reduced in the upper and lower quadrant, which exactly corresponds to the suppression zones on automatic perimetry and clearly confirms the structure - function relationship. Researchers have also confirmed a clear and precise mathematical relationship between the RNFL thinning and the thickness of the macula where 1μm of the RNFL thinning is associated with the reduction of the thickness of the macula by 0019 mm³. [12]

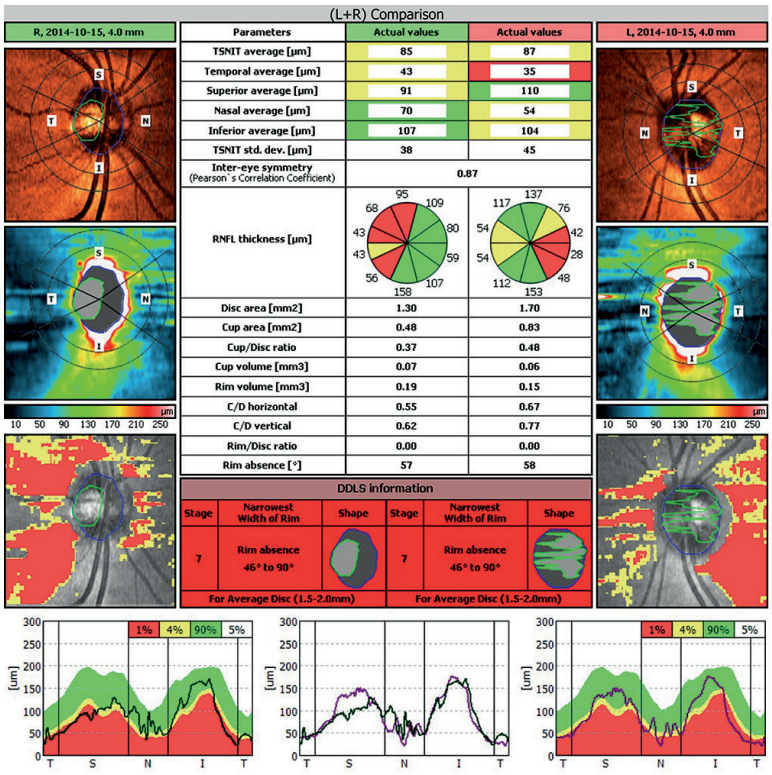

Figures 1.: Peripapillary retinal nerve fiber layer thickness during the first attack of multiple sclerosis measured by SD OCT

Early axonal loss occurs in multiple sclerosis even after an independent optic neuritis. Nearly 80% of patients with multiple sclerosis will have a visual impairment during the illness. The emergence of suitable, clear, early biomarkers of axonal damage in MS has been a long term necessity. Classical methods of clinical testing of visual function in suspected optic neuritis include careful evaluation of corrected visual acuity, visual field analysis, perception of color vision, afferent pupillary defect assessment and fundus examination. However, sensitive clinical procedures of functional diagnostics, such as Sloan low contrast sensitivity tables and The Pelli-Robson Contrast Sensitivity Chart are included in the reasearch. [13]

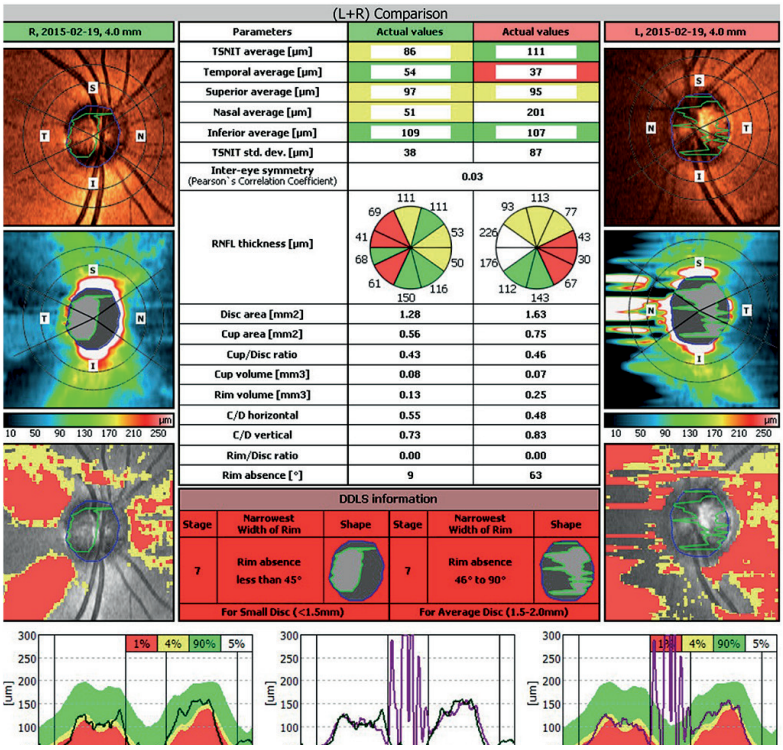

Figures 2.: Peripapillary retinal nerve fiber layer thickness after multiple sclerosis therapy was administrated by OCT

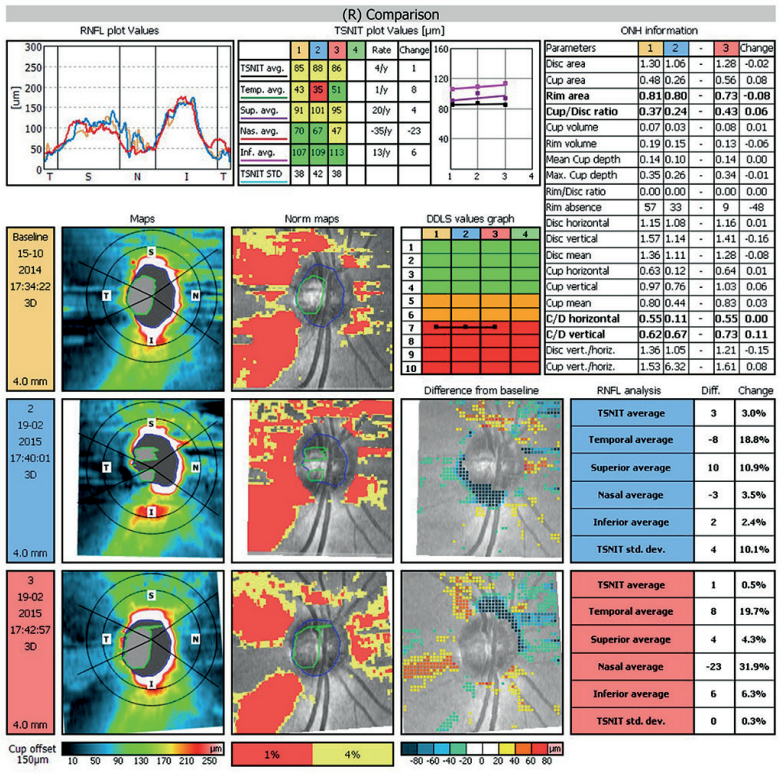

Figures 3.: Comparison of peripapillary retinal nerve layer thickness form the first to the last visit

These simple tests are used during clinical trials of multiple sclerosis and represent the primary measurements of the Optic Neuritis Treatment Trial (ONTT). Today's research suggest that the very first initial abnormalities in contrast vision, in patients with multiple sclerosis, reveal pathohistological changes in visually evoked potentials. Therefore, the tests of contrasting sensitivity are considered the most important and most sensitive functional biomarker of visual function damage in MS. The importance of biomarkers of this study is even more pronounced and more special due to the fact that it does not represent a special effort for the patient and is reliable if it is always performed on the same tables. Specifically, the fatigue that occurs in patients with MS particularly affects the results of clinical trials. Therefore, the results of the visual field vary, especially on repeated tests in the majority of patients, and the test of visual acuity does not generally accompany visual dysfunction.

Although the low contrast sensitivity test is significantly more sensitive in assessment, it also relies on the patient's ability which is affected by fatigue, temperature effects (ambient and body temperature), as well as other factors that can alter physiological functions (recognizable features of the pathophysiology of demyelination). Due to all these reasons

it is of high importance to give priority to the appropriate structural markers of neurodegeneration, which are non-invasive, reliable, reproducible and can correlate with other tests of visual function.

Fisher and associates were the first to set up the hypothesis that the OCT can be a valid and reproducible structural biomarker of axonal loss in multiple sclerosis. The researchers evaluated 90 patients with multiple sclerosis (with or without data on previously recuperated acute optic neuritis) and 36 people without the disease.

Patients with data on optic neuritis had a significantly lower visual function than the patients with multiple sclerosis but with no data on optic neuritis. Low contrast sensitivity test results were significantly worsened in the majority of patients.

Average RNFL thinning was greater in all patients with multiple sclerosis when compared to the control group. Furthermore, the RNFL thinning in the eyes of the patients with multiple sclerosis and optic neuritis was significantly higher when compared to the patients with multiple sclerosis, but never in those with optic neuritis.

Visual function results are also significant as they are important indicator of overall RNFL thinning in the majority of patients with multiple sclerosis, considering that the reduction of RNFL thickness by few micrometers leads to deterioration of low contrast sensitivity test. Furthermore, the concept that has emerged from this study relates to the relationship between RNFL thickness measurements and the scale on disorders and complexity of multiple sclerosis.

The RNFL thickness decreases with the increasment of enlarged scale on disturbances in multiple sclerosis, and it indicates a greater degree of axonal loss in the anterior part of the visual pathways in patients with neurological disorders. In addition, the correlation between the temporal part of RNFL and macular thickness is practically always identical to the Trip study reports. These studies have displayed some data which suggest that the OCT is an excellent and reproducible technique that determines the axons loss in optic neuritis and multiple sclerosis. [14]

RNFL thinning threshold:

At the beginning of the study of the OCT role as a structural marker in neurodegenerative and demyelinating diseases of the CNS, it was very important to specify the degree of RNFL damage threshold. The greatest significance to this research was given by Costello and his associates. [15] They analyzed the changes in the RNFL in 54 patients, monitoring them prospectively after the acute phase of optic neuritis.

The researchers studied whether changes in RNFL thickness, after the acute optic neuritis, caused the recovery of vision or further damage to visual function. Although the majority of patients in this study had good visual recovery, the RNFL thinning of 10-40 microns was present in 75% of patients, usually after 3-6 months of optic neuritis.

The average value of the RNFL of the affected eye was 78 microns when compared to the uninfected eyes, where it was 100 microns. Additional regression analysis performed within this study clearly enabled the identification and quantification of the RNFL damage threshold of 75 microns.

The indicated threshold level of the RNFL as a structural biomarker is inevitably accompanied by a functional biomarker - changes in the visual field. In addition, the results of the Castello research have been supported by the prior Kanamori and associates research where it is emphasized that normal values of the RNFL thickness are clearly defined for specific age of certain population.

Normal RNFL thickness at the age of 15 is of 110-120 microns, and afterwards, healthy people (without macular disease or glaucoma) annually lose only about 0.017% of the RNFL thickness. Therefore, the expected total loss of the RNFL in healthy individuals at the age of 60 is 10-20 microns. [16] Such a precise and clear persistence of all these parameters makes the OCT an ideal technology for longitudinal assessment of changes in the retina, from acute to chronic inflammatory processes in multiple sclerosis.

OCT in other neurological diseases:

Multiple sclerosis is not the only disease in which the OCT usage is required by neurologists.

On the OCT, optical neuritis within the optical neuromyelitis is followed by higher average reduction in the RNFL thickness in relation to the optic neuritis in MS, especially in the superior and inferior quadrant. Subsequently, the OCT may be helpful in differentiation of etiological factor upon the occurrence of optic neuritis, and therefore may be useful as a surrogate marker of axonal demyelination and other diseases. [17]

Additionally, Alzheimer's disease, in its early stages, displays initial aberrations of vision: decline of contrast sensitivity stereovision and observations of movements, which are symptomatic. The RNFL peri-papillary thickness and macular volume are significantly reduced by the OCT analysis. Meanwhile, it is proved that the macular volume associated with the severity of cognitive impairment is analyzed upon mental examination of these patients. [18] In the beginning of dementia, the loss of the RNFL in the upper quadrant, and afterwards in all four quadrants, occurs. [19]

In Parkinson's disease as well, the OCT provides significant guidance and assists in the early diagnosis of the disease, i.e. at the time when only the application of adequate therapy is efficient. [20] The OCT allows monitoring of disease progression and drug efficacy analysis which stimulate dopamine neurons, as levodopa, apomorphine, bromocriptine, ropinirole, amantadine, and other drugs that compensate the lack of dopamine.

Dopaminergic receptors found in the retina are bipolar, horizontal, amacrine cells, RGC. In patients with Parkinson's disease, more severe changes are noticed, with greater thinning of the RNFL and RGC on the side of the origin of Parkinson's disease. This RNFL thinning is significant in all quadrants in Parkinson's disease and generates varying degrees of severity of axonal loss. [21]

Amyotrophic lateral sclerosis is currently under scrutiny due to the large media campaign recently launched, with the aim to invest in research that would allow finding a better therapeutic response for this incurable disease. Hence, the OCT was performed in patients with amyotrophic lateral sclerosis in order to detect any potential damage of neuroaxonal retina and to establish whether anterior visual pathway is embodied in this severe disease, and whether there is a correlation of the OCT findings with severity of the disease.

According to the results of some studies, the OCT parameters did not show correlation with the clinical severity of the disease, nor did they show that the inclusion of the anterior visual pathway was a non-motor manifestation of amyotrophic lateral sclerosis. [22] Other studies, however, show subtle neurodegenerative processes in the retina in the abovementioned patients. [23] In any case, additional investigations with the inclusion of larger number of patients are required.

In recent years, an increasing number of studies in the field of psychiatric diseases has also been based on the OCT research in patients with schizophrenia. In patients suffering from schizophrenia, the RNFL thinning has been established, as well as the reduction of macular volume, which speaks in favor of neurodegenerative pathology of this disease. Therefore, the OCT imposes itself as a useful method in the diagnosis and monitoring of psychiatric disorders. [24]

Conclusion:

OCT allows us in vivo identification of morphological retinal changes in numerous neurological diseases. The results of all these studies show that the RNFL thickness affects visual recovery after optical neuritis and that the reduced RNFL values are in correlation with impairments of visual function.

The aforementioned represents a special significance of the OCT, not only as a predictor of retinal abnormalities, but also as a predictor of complete neurological abnormalities. Additionally indisputable is the importance of the OCT as a noninvasive method in monitoring the further course of MS disease,

and it is also increasingly used through modern studies to detect and monitor the efficacy of new therapeutic mechanisms that act neuroprotectively on retinal axons and neurons of ganglion cells.

References

1. Ryan SJ. Retina, 4th edn, vol. 2. Elsevier Mosby 2006: 1533-1556
2. Galetta KM, Calabresi PA, Frohman EM, Balcer LJ. Optical Coherence Tomography (OCT): Imaging the Visual Pathway as a Model for Neurodegeneration. Neurotherapeutics : the journal of the American Society for Experimental NeuroTherapeutics 2011;8(1):117-132. doi:10.1007/s13311-010-0005-1.
3. Frohman EM, Fujimoto JG, Frohman TC, et al. Optical coherence tomography: a window into the mechanisms of multiple sclerosis. Nat Clin Pract Neurol 2008;4:664–675.
4. Trip SA, Schlottmann PG, Jones SJ, et al. Retinal nerve fiber layer axonal loss and visual dysfunction in optic neuritis. Ann Neurol 2005;58:383–391.
5. Fisher JB, Jacobs DA, Markowitz CE, et al. Relation of visual function to retinal nerve fiber layer thickness in multiple sclerosis. Ophthalmology 2006;113:324–332.
6. Costello F, Coupland S, Hodge W, et al. Quantifying axonal loss after optic neuritis with optical coherence tomography. Ann Neurol 2006;59:963–969.
7. Henderson AP, Trip SA, Schlottmann PG, et al. An investigation of the retinal nerve fibre layer in progressive multiple sclerosis using optical coherence tomography. Brain 2008; 131: 277–287.
8. Barkhof F, Calabresi P, Miller DH, Reingold SC. Imaging outcomes for neuroprotection and repair in multiple sclerosis trials. Nat Rev Neurol 2009;5:256–266.
9. Jindahra P, Hedges TR, Mendoza-Santiesteban CE, Plant GT. Optical coherence tomography of the retina: applications in neurology. Curr Opin Neurol 2010;23:16–23.
10. Lameril C, Newman N, Biousse V. The use of optical coherence tomography in neurology. Rev Neurol Dis 2009;6:E105–120.
11. Parisi V, Manni G, Spadaro M, Colacino G, Restuccia R, Marchi S, et al. Correlation between morphological and functional retinal impairment in multiple sclerosis patients. Invest Ophthalmol Vis Sci 1999; 40: 2520-2527.
12. Trip SA, Schlottmann PG, Jones SJ, et al. Retinal nerve fiber layer axonal loss and visual dysfunction in optic neuritis. Ann Neurol 2005; 58:383–391.
13. Sisto D, Trojano M, Vetrugno M, Trabucco T, Iliceto G, Sborgia C. Subclinical visual involvement in multiple sclerosis: a study by MRI, VEPs, frequency-doubling perimetry, standard perimetry, and contrast sensitivity. Invest Ophthalmol Vis Sci.2005;46:1264–1268.
14. Fisher JB, Jacobs DA, Markowitz CE, et al. Relation of visual function to retinal nerve fiber layer thickness in multiple sclerosis. Ophthalmology 2006;113:324–332.
15. Costello F, Hodge W, Pan YI, et al. Differences in retinal nerve fiber layer atrophy between multiple sclerosis subtypes. J Neurol Sci 2009;281:74–79.
16. Kanamori A, et al. Evaluation of the effect of aging on retinal nerve fiber layer thickness measured by optical coherence tomography [German] Opthalmologica.2003;217:273–278.
17. Sotirchos ES, Saidha S, Byraiah G, et al.In vivo identification of morphologic retinal abnormalities in neuromyelitis optica. Neurology. 2013 Apr 9; 80(15):1406-14.
18. Kesler A, Vakhapova V, Korczyn AD, Naftaliev E, Neudorfer M. Retinal thickness in patients with mild cognitive impairment and Alzheimer's disease. Clin Neurol Neurosurg. 2011;113(7):523–526.
19. Gao L, Liu Y, Li X, Bai Q, Liu P. Abnormal retinal nerve fiber layer thickness and macula lutea in patients with mild cognitive impairment and Alzheimer's disease. Arch Gerontol Geriatr. 2015 Jan-Feb; 60(1):162-7.
20. Garcia-Martin E, Pueyo V, Pinilla I, Ara JR, Martin J, Fernandez J. Fourier-domain OCT in multiple sclerosis patients: reproducibility and ability to detect retinal nerve fiber layer atrophy. Invest Ophthalmol Vis Sci. 2011;52 (7):4124–4131.
21. Satue M, Garcia-Martin E, Fuertes I et al. Use of Fourier-domain OCT to detect retinal nerve fiber layer degeneration in Parkinson's disease patients. Eye, 2013; 27, (4): 507–514.

22. Roth NM, Saidha S, Zimmermann H, et al. Optical coherence tomography does not suport optic nerve involvement in amyotrophic lateral sclerosis. Eur J Neurol. **2013; 20(8):1170-6.**
23. Ringelstein M, Albrecht P, **Südmeyer** M, et al. Subtle retinal pathology in amyotrophic lateral sclerosis. Ann Clin Transl Neurol. 2014; 1(4): 290–297.
24. Schönfeldt - Lecuona C, Schmidt A, Pinkhardt EH, Lauda F, Connemann BJ, Freudenmann RW, Gahr M. Optical Coherence Tomography (OCT)--a new diagnostic tool in psychiatry? Fortschr Neurol Psychiatr. 2014 Oct;82(10):566-71.

Corresponding address:

Prof. Dr Milka Mavija
Clinic of Ophthalmology
University Hospital Clinical Center Banja Luka, Banjaluka
12 beba bb, 78000 Banjaluka
The Republic of Srpska / BiH
E-mail:milkamavija@yahoo.com

Јасна визија
за животот

Latanoprost STADA®
latanoprost 50μg/1ml 1 x 2,5ml
капки за око, раствор

Dorzolamid STADA®
dorzolamide 20mg/1ml 1 x 5 ml
капки за око, раствор

el pharma
A company of PHOENIX group
Увозник и дистрибутер:
Европа Лек Фарма
Ул.Јадранска Магистрала 31,
1000 Скопје, Македонија,
Тел.+389 2 2786 074
www.elpharma.com.mk

секое добро Hemofarm
член на STADA групација

MJO,, 2015; VOL. 2
МИЛКА МАВИЈА
UDK 617.7-073,7
ISSN 1857-9523

ОПТИЧКА КОХЕРЕНТНА ТОМОГРАФИЈА
- структурен биомаркер на невродегенеративните заболувања

Милка Мавија,[1] Светислав Миленковиќ,[2] Весна Јакшиќ,[3] Дијана Рисимиќ [4]
[1] Медицински факултет, Универзитет на Бања Лука, Република Српска, Босна и Херцеговина, Клиника за офталмологија, Универзитетски клинички болнички центар - Бања Лука
[2] Очна клиника „Професионал“, Земун-Белград, Србија
[3] Медицински факултет, Универзитет на Белград, Србија; Клиника за офталмологија „Проф. д-р Иван Станковиќ“, Клинички болнички центар - Звездара
[4] Медицински факултет, Универзитет на Белград, Србија; Клиника за очни болести „Проф. д-р Ѓорѓе Нешиќ“, Клинички центар - Србија

Резиме

Денес, методата на оптичка кохерентна томографија (Optical Coherence Tomography – OCT) има зголемено значење во неврооофталмологијата и неврологијата при дијагностицирање и следење на голем број заболувања. Во тек се бројни клинички испитувања и студии што го следат терапевтскиот одговор при лекувањето на невродегенеративните и другите невролошки заболувања преку примената на OCT. Резултатите од OCT се значајно повр зани со наодите од магнетната резонанца на ендокраниумот кај мултипла склероза и други невродегенеративни болести. Уникатната корелација помеѓу структурните и функционалните промени го чини предниот дел на видниот пат идеален модел за испитување на ефектите од лековите што влијаат врз аксоналната и невронската дегенерација. Слојот на перипапиларни нервни влакна (Retinal Nerve Fiber Layer - RNFL) овозможува визуелизација на процесот на невродегенерација, невропротекција и потенцијална невронска репарација.

OCT кај пациентите со мултипла склероза презентира значајно намалување на дебелината на RNFL и макуларниот волумен. Преку перцепцијата на RNFL, OCT ни овозможува добивање на важни информации за оптичкиот нерв, хијазмата и за видниот пат. Дополнително, анализата и процената на макуларниот волумен и слојот на ретинални ганглиски клетки, исто така обезбедува значајни параметри во дијагностицирањето и следењето на прогресијата на невродегенеративните заболувања.

Клучни зборови: *оптичка кохерентна томографија, невродегенеративни заболувања, мултипла склероза*

Адреса за кореспонденција:
Проф.д-р Милка Мавија
Клиника за очни болести,
Универзитетски Болнички Клинички Центар на Бања Лука
12 беба бб,78 000, Бања Лука,
Република Српска/ БиХ
e-mail:milkamavija@yahoo.com

PUPIL SIZE IN LENS SURGERY candidates

MJO,, 2015; VOL. 2
ANA MARTINEZ - PALMER
UDK 617.741-77
ISSN 1857-9523

Ana Martínez-Palmer,[1] MD PhD, Miguel Castilla-Martí,[2] MD, Daniel Martín-Moral,[1] MD, Marta Calsina-Prat,[1] MD, Vladimir Poposki,[1,3] MD.

[1] Department of Ophthalmology, Hospital Universitario del Mar and Hospital de la Esperanza, Autonomous and Pompeu Fabra Universities of Barcelona, Barcelona. Spain;
[2] Hospital General de Cataluña; [3] Institut Català de Retina.

Abstract

Context: *The pupil size varies depending on many factors including age and can affect multifocal IOL behavior.*

Purpose: *To determine pupil size and responsiveness before and after lens surgery.*

Design: *Prospective, observational study of a group of patients.*

Methods: *140 consecutive patients scheduled for cataract surgery with multifocal IOL implantation had their pupil size measured before and after their surgery. We used both: the Rosenbaum-like pocket vision screen card and the Colvard pupillometer to collect this data. Additionally, the measurements were performed by the same clinicians in a windowless room using two light conditions: scotopic and high mesopic (200 lux).*

Statistical analysis: *Pearson's correlation coefficient, interclass correlation coefficient (ICC) and linear simple regression were used and all analysis were performed with SPSS 15.0 software.*

Results: *The preoperative high mesopic pupil diameter was 4±0.8 mm while the scotopic was of 5.10.±8 mm. There was a strong association between the results obtained with the Colvard pupillometer and the Rosenbaum-like pocket vision screen card (p<0.001). Moreover, there was a remarkable connection between the pupil size under scotopic conditions and high mesopic conditions, both measured with the Colvard pupillometer (p<0.001 and r2 =0.581).*

Conclusions: *The Rosenbaum-like pocket vision screen card allows the measurement of the pupil diameter in light conditions and the results are comparable with those obtained using Colvard pupillometer. Therefore, we could infer the scotopic pupil diameter from the diameter in photopic conditions with the formula: scotopic pupil size= 1.994+0.778 x high mesopic pupil size.*

Keywords: *Pupil size, multifocal IOL, refractive, cataract, emetropia.*

Introduction

There is an increasing popularity of multifocal intraocular lenses (IOLs) implantation in lens surgery. At present, multifocal IOLs are one of the most effective tools used to achieve useful pseudoaccommodation (1) however, many factors can influence the visual acuity (VA) of patients with multifocal IOLs including pupil size (2,3,4). There are many reports measuring pupil diameter in refractive surgery candidates (5-7) or in normal subjects (8-14) yet, as the size of the pupil tends to change depending on individual's age, it is important to know its physiology in the elderly population. Pupil size varies depending on many factors including lighting conditions of the environment (4,10,14,15), age (6,11-13), spherical equivalent (11,14), anterior chamber depth (11), accommodation (4), tobacco smoking (11), or some pathologies (16-18). Measured results depend not only on these factors but also on the measuring device used (6,8,12,15,19,20,21).

We measured pupil diameter in cataract surgery candidates. The aim of the study was to determine pupil size and responsiveness before and after surgery.

Material and methods

It is a prospective, observational study of a cohort of patients. One hundred and forty consecutive patients scheduled for cataract surgery with multifocal IOL implantation had their pupil size measured in the preoperative examination at the Department of Ophthalmology of an acute-care, university–affiliated hospital in Barcelona, Spain. Participants were excluded in the event of having a record of eye disease, eye surgery, eye trauma, astigmatism exceeding 1.5 diopters or slit-lamp microscopic evidence of pupil or iris abnormalities.

Measurements were acquired using the Rosenbaum-like pocket vision screen card and the Colvard pupillometer (Oasis Medical, Glendora, Calif.). The Colvard pupillometer is a hand-held infrared pupillometer that uses light amplification technology. A photo cathode is stimulated by low-light energy, which results in electron excitation. The electrons strike against a phosphor screen producing the intensification of the image (14). The clinician used this device in a way that is similar to how a direct ophthalmoscope is used, by holding it 2-3 inches from the participant's eye. Then, pressing the ON/OFF power button located on the instrument's handle, they activated the light amplification. The clinician looked through the eyepiece to visualize the iris and pupil. A reticule in the device superimposed a millimeter ruler over the image of the iris and pupil to allow the measurement of the pupil's diameter.

Measurements were performed by the same clinician in a windowless room with the door closed and in two light conditions: scotopic and high-mesopic (fluorescent lighting 200 lux, which is the normal lighting in an ophthalmology box). When measuring pupil size in high-mesopic, the participant was asked to fixate on a distant object using the eye that was not being examined. The Rosenbaum-like pocket vision screen card measurement was done first when measuring the pupil's diameter in high-mesopic light conditions, also asking patient to fixate on a distant object with contralateral eye.

Patients were examined before and approximately a month and a year after their surgery.

One surgeon performed small-incision cataract surgery in all cases on an outpatient basis using the same technique under topical anesthesia. Clear corneal incision was placed at the positive meridian using a 2.75-mm knife for main paracentesis. Phacoemulsification was performed using a standard technique, and the IOL was implanted. All patients were discharged 1 hour after their surgery. Both eyes were operated within 1 week.

The research adhered to the tenets of the Declaration of Helsinki and with ethical standards of the Parc de Salut Mar ethical committee.

For statistical analysis, frequencies and percentages were used to describe categorical variables and standard deviation for quantitative variables. Pearson's correlation coefficient was calculated to assess the relationship between the two quantitative variables, and interclass correlation coefficient (ICC) with their 95% confidence interval was used to check the agreement degree. Linear simple regression was used to estimate the formula of prediction of scotopic pupil size in base of high mesopic pupil size. For all analysis which value was less than 0.05 were considered statistically significant, and were performed with SPSS 15.0 software (SPSS Inc, Chicago, IL).

Result

The pupil size was measured on 280 eyes of 140 consecutive patients scheduled for cataract surgery with multifocal IOL implantation. Their age was of 69.8±6.3 years (r: 48-74 y) and the sex distribution was of 57.9% women and 42.1% men.

Figure 1 displays the distribution of the high mesopic and scotopic pupil diameter measured with the Colvard pupillometer. The preoperative high mesopic pupil diameter was 4±0.8 mm and scotopic 5.1±0.8 mm. The absolute pupil size in all eyes ranged from 2 mm to 7 mm under high mesopic conditions and from 2.5 mm to 8 mm under scotopic conditions.

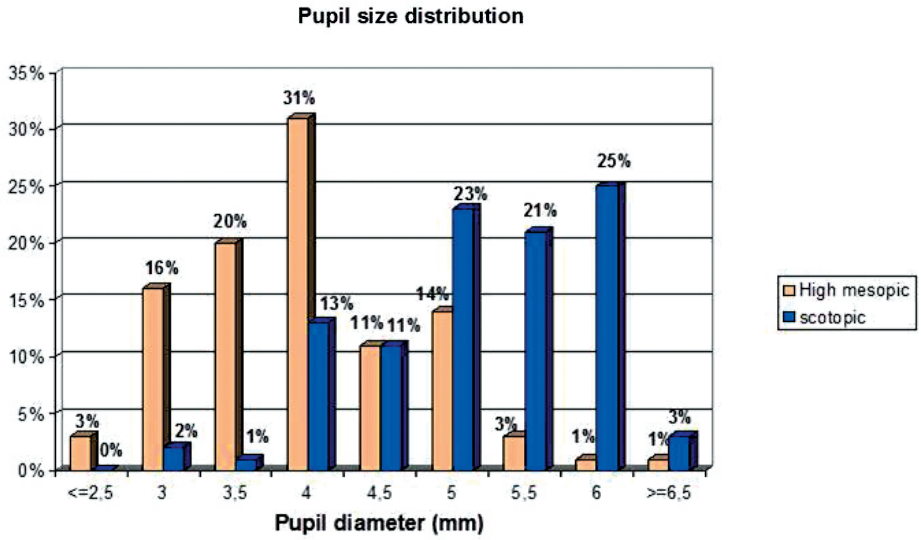

Fig. 1. Pupil size distribution. Preoperative pupil diameter in high mesopic and scotopic conditions. Note that 67% of patients had a high mesopic pupil size between 3 and 4 mm. Sixty nine percent of patients had an scotopic pupil diameter between 5 and 6 mm.

Figure 2 represents the pupil size under high mesopic and scotopic conditions before and 1 to 12 months after surgery.

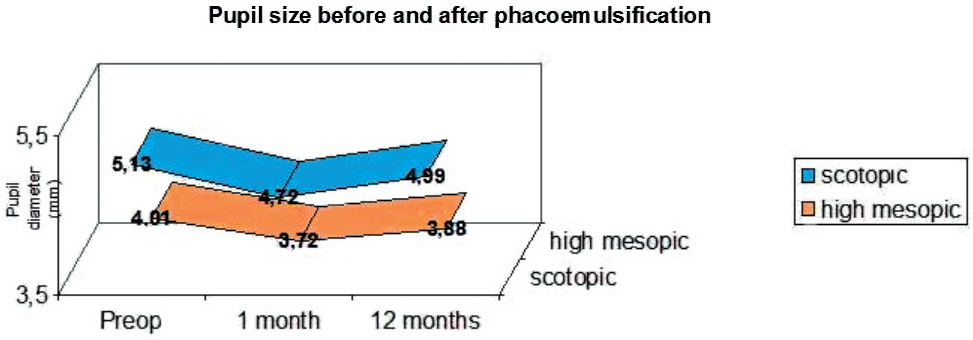

Fig. 2.. Pupil size before and after phacoemulsification. One month postoperative pupil size is 0.5 mm smaller than preoperative in high mesopic conditions and scotopic conditions (p<0.001). Preoperative and year postoperative values were equal.

There was a significant association between results obtained with the Colvard pupillometer and the Rosenbaum – like pocket vision screen card (p<0.001). The agreement between the Colvard pupillometer and the Rosenbaum-like pocket vision screen card calculated with Interclass Correlation Coefficient was 0.902 (95% C.I.:0.843-0.940).

There is a strong correlation of pupil size under scotopic conditions and high mesopic conditions, both measured with the Colvard pupillometer (p<0.001 and r2= 0.581 for the Colvard data and r2 = 0.449 for the Rosenbaum-like pocket vision screen card). The formula to calculate scotopic pupil size from high mesopic data was:

scotopic pupil size= 1.994+0.778 x high mesopic pupil size

Discussion

The measurement of pupil size has become an important topic in the refractive surgery field and accurate documentation is considered by many to be an important step in the screening of candidates for refractive surgery (5,6,8,14).

Multifocal IOLs are now one of the most effective tools used to achieve functional pseudoaccommodation (1). Pupil size can influence image quality (22), visual acuity and contrast sensitivity with multifocal

IOLs (23). Studies measuring pupil size include refractive patients (5-7) or normal subjects (8-14). Pupil size tends to change as a function of individual age (7,13). During the first four decades of life there is no significant change in pupil diameter (7) yet a noticeable decrease occurs during and after the fifth decade of life (7). The pupil size shrinks in an almost linear way with increasing age (7,11,13). The phenomenon of senile miosis is present over a wide range of ocular luminance levels yet it has a greater gradient (0.043 mm per year) at the lowest luminance level (13). Hashemi et al (11) found a reduction of 0.021 mm in photopic pupil diameter per year of aging. We measured pupil size in a population whose age ranged from 69.8±6.3 years. The high mesopic pupil diameter was 4±0.8 mm preoperative. We found no significant relationship between age and the pupil size. The array of participant's age in our study was small, resulting in the unsuccessful obtainment of that relationship. Hashemi (11), Hsieh (12) and Winn did find that pupil diameter has a reverse correlation with age when measuring it in people aged between 14 to 80 years.

Pupil size also depends on the lighting conditions (4,10,14,15) and the measuring device used (6,8,12,15,19,20,21). We measured pupil diameters with the most commonly used systems: the Rosembaum-like pocket vision screen card and the Colvard pupillometer (12), and we found a strong correlation between the two measurements. Both methods are subjective as the clinician reads superimposing a millimeter ruler or a series of semicircles (ranging in diameter from 2.5 to 8 in 0.5 mm steps) over the image of the pupil. The Rosenbaum-like pocket vision screen card cannot be used to measure pupil size in scotopic conditions. This is a limiting factor as, although it is not as important for lens surgery patients as it is for LASIK patients, its measurement is more precise. In scotopic conditions fewer factors affect the pupil size: accommodation, level of illumination or hippus (Pupil unrest is a physiologic response of the pupil, influenced by the level of illumination, emotional status and accommodation). Pupil unrest is greatest under mesopic-high conditions (6) and least under scotopic (9). We also found more consistency in intraindividual pupil measurement in scotopic conditions. Our results suggest that pupil size in scotopic conditions is related with its extent in high mesopic by a simple linear regression function, which means that if pupil size in high mesopic conditions is known we could calculate its diameter in scotopic. With this formula we can predict 79.8% of the cases of scotopic pupil diameter ±0.5 mm from photonic data or vice versa. Major deviation was for those patients whose predicted preoperative scotopic pupil diameter was 5 mm and had a real 6 mm one (8.7%).

Another question regarding pupil diameter and multifocal IOLs is the effects of surgery on the pupil size. Koch et al. (3) report that postoperative pupil size cannot be predicted with sufficient consistency by preoperative size. They found that changes in pupil diameter of 1 mm or more occurred in approximately 10% of patients. This event was observed in 5% of our cases when measuring in scotopic conditions and in 7% for high mesopic measurements. Our results suggest that there is a 0.5mm reduction in the pupil diameter one month after phacoemulsification ($p<0.001$) and that preoperative and one year postoperative pupil size are equal. Hayashi (18) also found that postoperative pupil size decreased immediately after phacoemulsification although they claim that it returns to approximately preoperative levels one month after surgery. Keuch RJ and Bleckmann H (7) also report a smaller postoperative pupil diameter after posterior chamber phakic intraocular lens implantation when measuring pupil size 15 days after surgery.

Pupil diameter was measured with the patient looking at far distance as those values would be minor if we had measured them at near distance.

Multifocal IOL are designed to offer the best far and near visual acuity with pupils in the array of 3 to 4.5 mm (78% of the patients in our results) therefore, the pupil diameter is an important data to be recorded when a multifocal IOL has to be implanted. When the pupil diameter is not in that range some undesirable issues could happen. Gatinel (24) studied Modulation Transfer Function (MTF) values for 9 multifocal IOLs using 3, 3.75 and 4 mm aperture. We looked for the results of the most used multifocal IOLs: Restor +3 SN6AD1 (Alcon laboratories, Inc), Tecnis ZMB00 (Abbott Medical Optics Inc., Santa Ana, CA 92705), Acri.Lisa (Carl Zeiss Meditec AG), M-Plus (Lentis M-Plus MF30, Oculentis GmbH) and trifocal (Finevision Micro F, PhysIOL S.A). According with Gatinel (24) for apertures of 3 mm Restor + 3 and trifocal have the poorest results for far vision and M-Plus is the

most inefficient for near vision. With an aperture of 4.5 mm trifocal and Restor have poor MTF for near vision. We can also see that intermediate focus of trifocal is consistent only with 3 mm aperture. Tecnis and Acri.Lisa results are independent of the aperture. Our previous results with Tecnis IOL (25) suggest that these pupil-independent diffractive designs produce more disphothopsias than other multifocal IOLs (1). Almost every multifocal IOL has been designed to achieve the best visual acuity for pupils between 3 to 4.5 mm. M-plus IOL should not be implanted if the pupil's size is ≤ 3 mm as the patient will not have near vision; nor Restor or trifocal because far vision will be poor. Additionally, among patients with large pupils we will not use Restor or trifocal as near vision could be not satisfactory. So in small pupils (≤3mm) we will choose Tecnis or Acri.Lisa IOLs and with large pupils (≥4.5mm) we will select also these pupil independent IOLs or M-Plus.

In conclusion, pupil size is an important factor to be measured when a multifocal IOL is considered to be implanted. Was there no available pupillometer, the pupil size can be measured using a ruler in mesopic conditions and calculate scotopic pupil size with the formula scotopic pupil size= 1.994+0.778 x high mesopic pupil size.

References

1 Martínez Palmer A, Gómez Faiña P, España Albelda A, et al. Visual function with bilateral implantation of monofocal and multifocal intraocular lenses: a prospective, randomized, controlled cliinical trial. J Refract Surg 2008;24:257-264.

2 Hayashi K, Hayashi H, Nakao F et al. Correlation between pupillary size and intraocular lens decentration and visual acuity of a zonal-progressive multifocal lens and monofocal lens. Ophthalmology 2001;108:2011-2020.

3 Koch D, Samuelson SW, Villarreal R, et al. Changes in pupil size induced by phacoemulsification and posterior chamber lens implantation: Consequences for multifocal lenses. J Cataract Refract Surg 1996;22:579-584.

4 Koch D, Samuelson SW, Haft EA, et al. Pupillary size and responsiveness. Implications for selection of a bifocal intraocular lens. Ophthalmology 1991;98:1030-1035.

5 Robl C, Sliesoraitye I, Hillenkamp J, et al. Repeated pupil size measurements in refractive surgery candidates. J Cataract Refract Surg 2009;35:2099-2102.

6 Netto M, Ambrosio R, Wilson SE. Pupil size in refractive surgery candidates. J Refract Surg 2004;20:337-342.

7 Keuch R, Bleckmann H. Pupil diameter changes and reaction after posterior chamber phakic intraocular lens implantation. J Cataract Refract Surg 2002;28:2170-2172.

8 Cheng ACK, Lam DSC. Comparison of the Colvard pupillometer and the Zywave for measuring scotopic pupil diameter. J Refract Surg 2004;20:248-252.

9 Brown SM, Khanani AM, Xu KT. Day to day variability of the dark-adapted pupil diameter.. J Cataract Refract Surg 2004;30:639-644.

10 Witting MD, Goyal D. Normal pupillary size in fluorescent and bright light. Ann Emerg Med 2003;41:247-250.

11 Hashemi H, Yazdani K, Khabazkoob M, et al. Distribution of photopic pupil diameter in the Theran Eye Study. Current Eye Research 2007;34:378-385.

12 Hsieh YT, Hu FR. The correlation of pupil size measured by Colvard Pupillometer and Orbscan II. J Refract Surg 2007;23:789-795.

13 Winn B, Whitaker D, Elliot DB, et al. Factors affecting light-adapted pupil size in normal human subjects. Invest Ophthalmol Vis Sci 1994;35:1132-1137.

14 Chaidaroon W, Jutwattanasomran W. Colvard pupillometer measurement of scotopic pupil diameter in emetropes and myopes. Jpn J Ophthalmol 2002;46:640-644.

15 Allouch C, Touzeau O, Kopito R, et al. Advantages of the autorefractometer and the orbscan for measuring pupil diameter. J Fr Ophthalmol 2006;29:373-379.

16 Kawasaki A. Physiology, assessment and disorders of the pupil. Curr Opin ophthalmol 1999;10:394-400.

17 Smith SA, Smith SE. Evidence for a neuropathic aetiology in the small pupil of diabetes mellitus. Brit J Ophthalmol 1983;67:89-93.

18 Hayashi K, Hayashi H. Pupil size before and after phacoemulsification in non-diabetic and diabetic patients. J Cataract Refract Surg 2004;30:2543-2550.

19 Kohnen T, Terzi E, Kasper T, et al. Correlation of infrared pupillometers and CCD-camera imagin from aberrometers and videokeratography for determining scotopic pupil size. J Cataract Refract Surg 2004;30:2116-2123.
20 Bootsma S, Tahzib N, Eggink F, et al. Comparison of two pupillometers in determining pupil size for refractive surgery. Acta Ophthalmol Scand 2007;85:324-328.
21 Bradley JC, Anderson JE, Xu KT, et al. Comparison of Colvard pupillometer and infrared digital phothography for measurement of the dark-adapted pupil diameter. J Cataract Refract Surg 2005;31:2129-2132.
22 Artigas JM, Menezo JL, Peris C et al. Image quality with multifocal intraocular lenses and the effect of pupil size. Comparison of refractive and hybrid refractive-diffractive designs. J Cataract Refract Surg 2007;33:2111-2117.
23 Alfonso JF, Fernández-Vega L, Baamonde MB and Montes-Micó R. Correlation of pupil size with visual acuity and contrast sensitivity after implantation of an apodized diffractive intraocular lens. J Cataract Refract Surg 2007;33:430-438.
24 Gatinel D, Houbrechts Y. Comparison of bifocal and trifocal diffractive and refractive intraocular lenses using an optical bench. J Cataract Refract Surg 2013;39:1093-1099.

Authors thank Sergi Mojal, PhD, for statistical supervision. No author has received any grant support or research funding to develop this study. Authors have no financial interest in the materials described in this article. Presented as a part of the meeting: Comparativa de lentes multifocales y diámetro pupilar. García Hidalgo P, Martínez Palmer A, Castilla Céspedes M. 42 Congrés de la Societat Catalana d'Oftalmologia.
Barcelona 24-26 Noviembre 2011.

Number of clinical trial registry: 2013/5432/I

Corresponding address:

Ana Martínez Palmer, MD, PhD, Head Prof. of Anterior Segment Unit,
Department of Ophthalmology. Hospital de la Esperanza,
San Jose de la Montaña 12, 08024 Barcelona, Spain.
Tel 34933674100. Fax 34 933674266
E-mail: 28653amp@comb.cat.

ГОЛЕМИНАТА НА ЗЕНИЦАТА
кај кандидати за хирургија на леќата

MJO,, 2015; VOL. 2
АНА МАРТИНЕЗ - ПАЛМЕР
UDK 617.741-77
ISSN 1857-9523

Ана Мартинез-Палмер,[1] Мигел Кастиља-Марти,[2] Даниел Марти-Морал,[1] Марта Калсина-Прат,[1] Владимир Попоски [1,3]

[1] Оддел за офталмологија; Универзитетски клиники De la Esperanca и Del Mar; Автономен Универзитет на Барселона и Универзитет Pompeu Fabra, Барселона, Шпанија; [2] Општа Болница на Каталонија, Барселона, Шпанија; [3] Каталонски Институт за Ретина, Барселона, Шпанија

Резиме

Контекст: *Големината на зеницата варира и зависи од многу фактори, меѓу кои е и возраста, и може да влијае на однесувањето на мултифокалната интраокуларна леќа.*

Цел: *Да се одреди големината на зеницата и нејзината реакција пред и по хирургија на леќата.*

Дизајн: *Проспективна, опсервациска студија на група пациенти.*

Материјал и методи: На 140 последователни пациенти, закажани за операција на катаракта, со имплантација на мултифокална интраокуларна леќа им се мереше пупиларната големина пред и по операцијата. За собирање податоци ја користевме Росенбаумовата картичка со мал екран и пупилометар Colvard. Покрај тоа, мерењата беа извршени од иста група лекари, во соба без прозорци, користејќи два услова на осветленост: скотопичен и силно мезопичен (200 лукса).

Статистичка анализа: *беа користени Пирсоновиот коефициентот на корелација, меѓукласниот коефициент на корелација (МКС) и линеарната едноставна регресија. Сите анализи беа изврсени со информатичката софтверска програма SPSS 15.0.*

Резултати: *Предоперативниот, силно мезопичен, пупиларен дијаметар изнесуваше 4±0.8 мм, додека, пак, скотопичниот беше 5,10±8 мм. Постои висока корелација помеѓу резултатите добиени со пупилометарот Colvard и Росенбаумовата картичката со мал екран (plt;0.001). Покрај тоа, постоеше забележителна врска помеѓу пупиларната големина во скотопички и силно мезопички услови - и двете мерени со пупилометарот Colvard (plt; 0.001 и r2=0.581).*

Заклучоци: *Росенбаумовата картичката со мал екран ни овозможи мерење на пупиларниот дијаметар во услови на осветленост, а резултатите беа споредливи со оние добиени од пупилометарот Colvard. Затоа, можевме да го одредиме скотопичкиот дијаметар на зеницата користејќи ја информацијата од дијаметарот на пупилата во фотоопички услови користејќи ја формулата: големина на скотопичната пупила = 1.994+0.778 x пупиларната големина во силно мезопични услови.*

Клучни зборови: *пупиларна големина, големина на зеницата, мултифокални интраокуларни леќи, рефрактивна катаракта, еметропија.*

Адреса за кореспонденција:

Ana Martínez Palmer, MD, PhD, Head Prof. of Anterior Segment Unit,
Department of Ophthalmology. Hospital de la Esperanza,
San Jose de la Montaña 12, 08024 Barcelona, Spain.
Tel 34933674100. Fax 34 933674266; E-mail: 28653amp@comb.cat.

MJO,, 2015; VOL. 2
MARTA PAZOS
UDK 617.753.3:617.741-089
ISSN 1857-9523

ASTIGMATIC REDUCTION AND CORNEAL POWER EFFECT

of Opposite Clear Corneal Incisions at the Time of Cataract Surgery

Marta Pazos,[1] MD, Vladimir Poposki, [2] MD, Miguel Castilla-Martí, [3] MD, Daniel Nahra, [4] MD, Ana Martínez-Palmer, [5] MD, PhD

[1] Hospital de l'Esperança. Parc de Salut Mar. Universitat Autònoma de Barcelona, [2]Universitat Pompeu Fabra. Barcelona, Spain.

None of the authors has any proprietary interest in any of the aspects described in the following study.

Abstract

Purpose: To calculate the astigmatism correction of paired opposite clear corneal incisions (OCCI) on the steep axis during cataract surgery.
Methods: In non-randomized prospective clinical study, 40 eyes that underwent cataract surgery were assigned into two groups depending on the degree of pre-operative astigmatism: OCCI group (astigmatism ≥1.5D) and single incision (control) group (astigmatism 0.25-1.49D). Routine phacoemulsfication surgery with intraocular lens implantation was performed except for the placement of a second incision at the end of the surgery in the OCCI group. Complete ophthalmic examination including keratometry, topography and optical biometry was performed preoperatively and postoperatively.
Results: Mean preexisting astigmatism in the OCCI group was about 2D and we obtained a mean postoperative astigmatism of 0.73±0.73D (p<0.001). OCCI group had a mean astigmatism reduction of 1.92±1.08D compared with the single incisions group that had an astigmatism correction of only 0.71±0.37D (p<0.001). Corneal power (K-mean) was reduced significantly in both groups postoperatively (p>0.05).
Conclusion: OCCI are useful for correcting mild to moderate pre-existing astigmatism during cataract surgery. Our data suggest a possible reduction in spherical equivalent of about 0.59D in these patients.

Keywords: *astigmatism correction, opposite clear corneal incisions OCCI, steep axis incisions, astigmatic reduction during cataract surgery*

Introduction

Emmetropia has become one of the main objectives of modern small-incision cataract surgery (1,2). To completely achieve this target, strategies should be adopted to correct not only the spherical component of refractive error but pre-existing astigmatism. In this regard, some studies have shown that correcting corneal astigmatism during cataract surgery provides a better visual acuity and quality outcomes in these patients (3).

There are different techniques to correct preexisting astigmatism at the same time of cataract surgery procedure (4) such as manipulation of phacoemulsification corneal incisions (5), limbal relaxing incisions (6,7), astigmatic keratotomy (8-10), implantation of toric intraocular lenses (11)

or creating a second opposite clear corneal incision on the steep axis in addition to the main incision (12). While positioning the main phacoemulsification incision in the steepest axis can flatten the cornea about 075-1 diopters (D) (13,14), previous studies with this last technique have shown an enhancing of this flattening effect causing an astigmatism reduction of even 2 D (9,15).

These flattening changes could affect the central corneal power leading to changes in the final spherical equivalent. Taking these changes into account prior to the Intraocular Lens (IOL) selection is important to achieve final emmetropia.

The purpose of the study was to evaluate the astigmatism-correcting effect of paired opposite corneal incisions in cataract patients and its possible effect on central corneal power.

Patients and methods

The following study was approved by ethics committee and was carried out in accordance with the Declaration of Helsinki of the World Medical Association. After signing informed consent, 40 eyes of 31 consecutive patients that underwent cataract surgery were included. These eyes were classified in two different groups as follows: 1) A study group including patients with preexisting astigmatism greater or equal than 1.5 D that were assigned to the opposite clear corneal incisions (OCCI) group (n=20 eyes of 16 patients) and 2) A control group comprising patients with preexisting astigmatism greater or equal than 0.25 but less than 1.5 D that were included in the single incision group (n=20 eyes of 15 patients). Patients who had refractive surgery or corneal pathology were excluded. The preoperative evaluation included uncorrected visual acuity, refraction, applanation tonometry, dilated fundoscopy, biomicroscopy, topography (Orbscan II, Bausch & Lomb), keratometry and optical biometry (Carl Zeiss Meditec IOLMaster).

For both groups the steepest axis was marked on the conjunctiva before surgery. After standard sterile precautions (topical antibiotic pre-treatment for 3 days, lid and conjunctival fornices BSS and betadine 5% wash before surgery, lid isolation) the all surgeries were performed by a single surgeon (AMP) on an outpatient basis using topical anesthesia and strict aseptic conditions. A self-sealing 2.75 mm clear-corneal incision was made in the steep axis using a special device (Alcon 2.75 mm slit knife) and routine phacoemulsification was performed after which a 3 pieces foldable IOL was inserted (Tecnis AR40, Advanced Medical Optics). After the IOL implantation and just before irrigation/aspiration (I/A) of the ophthalmic viscosurgical device, a second clear corneal incision was placed 180 degrees from the main incision for patients in group 1 (OCCI group). Then, viscosurgical device was removed using monomanual I/A in all cases through the main incision, leaving this second incision unused. Finally, only the phacoemulsification incision was hydrated at the end of the surgery. All patients received routine postoperative topical steroids and antibiotic eye drops for 4 weeks.

Postoperative evaluations were performed at 4 weeks and included Uncorrected Visual Acuity (UCVA), best corrected visual acuity (BCVA), refraction, keratometry and biomicroscopy. Any incision-related complication was evaluated as well. Astigmatic change was calculated as the difference between the mean preoperative and postoperative keratometric readings. Central corneal power was measured. Statistical analysis was performed with SPSS software using paired and unpaired t tests. Correlation between different variables was calculated using Pearson Coefficient of correlation. Differences were considered significant when p resulted less than 0.05.

Results

Descriptive Data

Of the 40 eyes meeting the inclusion criteria, 20 were assigned to group 1 (OCCI) and 20 to group 2 (single clear corneal incision). The mean age was 78.94 ± 6.98 (SD) years and 75.8 ± 6.59 years in group 1 and 2 respectively. The mean axial length was 23.30 ±0.79 mm in group 1 and 23.45 ± 0.63 mm in group 2. There were no statistically significant differences among these parameters between groups. There were no incision-related complications in either group. One

patient of the second group had an intraocular pressure rise 24 hours after the surgery (IOP=34 mmHg) that decreased to normal values 1 day later (14 mmHg) without treatment. No other complications were observed.

Corneal Astigmatism and Change in Astigmatism

Preoperative astigmatism, postoperative astigmatism and astigmatism difference (astigmatism reduction) comparison between groups are described in Table 1.

Table 1. Age, Axial Length and Preoperative and postoperative astigmatism and K mean differences between groups (mean ± standard deviation)

	Paired incisions	Single Incision	p
Age (years)	78.94 ± 6.98	75.8 ± 6.59	ns
Axial Length (mm)	23.30 ±0.79	23.45 ± 0.63	ns
Preop astigmatism (Diopters)	2.1± 0.51	0.63 ± 0.29	0.000*
Postop astigmatism (Diopters)	0.73 ± 0.73	0.32 ± 0.38	0.032*
Astigmatism difference (Diopters)	1.92 ± 1.08	0.71± 0.37	0.000*
Preop K mean (Diopters)	44.32 ± 1.48	43.89 ± 1.46	ns
Postop K mean (Diopters)	43.97 ± 1.33	43.48 ± 1.44	ns
K mean difference (Diopters)	0.59 ± 0.52	0.43 ± 0.20	ns

*statistically significant (p<0.05); ns: non statistically significant

K mean: Mean keratometric value; Astigmatism difference: Postoperative astigmatism- Preoperative astigmatism; K mean difference: Postoperative K mean- Preoperative K mean

Due to our inclusion criteria, preexisting astigmatism was statistically significantly higher in the OCCI group (p<0.05) with a preoperative astigmatism greater or equal than 1.5 D for this group. Four weeks after surgery, postoperative astigmatism was measured for both groups, obtaining mean readings of 0.73 ± 0.73 D and 0.32 ± 0.38 D in the paired and single incision group respectively (Figure 1).

Figure 1. Comparison between preoperative and postoperative astigmatism between groups (p= 0.032)*

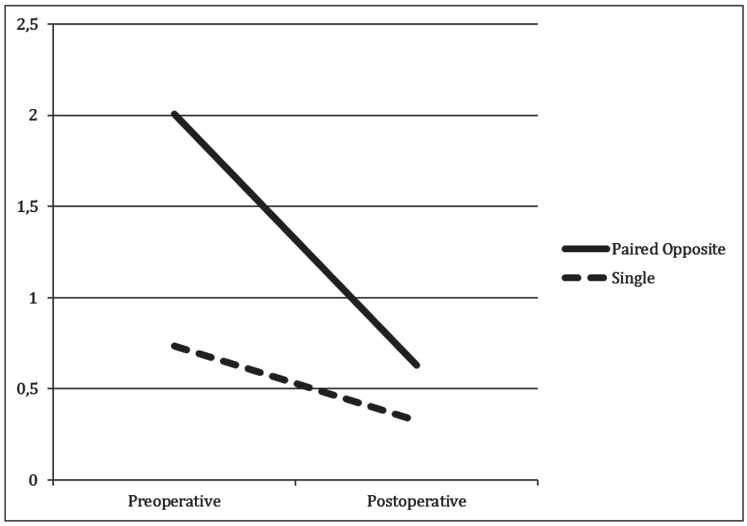

* statistically significant;
Solid line: Paired opposite incisions
Dotted line: Single incision

Postoperative astigmatism was lower in the single incision group (p=0.032) but only 3 of 20 patients (15%) had a postoperative astigmatism greater than 1.5 D in the paired incisions group. Astigmatism difference between postoperative and preoperative readings was calculated and was found to be statistically significant between groups (p=0.000): in the OCCI group mean astigmatism reduction obtained was 1.92 D (±1.08) versus a mean astigmatism reduction of 0.71 D (±0.37) in the single incision group. Postoperative astigmatism was significantly reduced in both groups after surgery, but astigmatism reduction was found to be greater in the OCCI group. Astigmatism reduction percentiles obtained for both groups are shown in Table 2.

Table 2. Astigmatism reduction percentiles in the two groups (in diopters)

Percentile	Paired incisions	Single Incision
P75	1.17	0.39
P50	1.68	0.74
P25	2.31	0,91

P75: 25% of patients had this astigmatism reduction or less for each group
P50: 50% of patients had this astigmatism reduction for each group
P25: 75% of patients had this astigmatism reduction or less for each group

For the paired incisions group, 50% of eyes had an astigmatism reduction of 1.68 D or less. For the single incision group, this difference was 0.74 D in 50% of the eyes operated.Preexisting astigmatism was found to be significantly associated with the change in astigmatism obtained showing a moderate positive correlation (r=0.64; p<0.05; Figure 2).

Figure 2. Overall relationship between preexisting astigmatism and astigmatism reduction obtained (Pearson coefficient correlation).

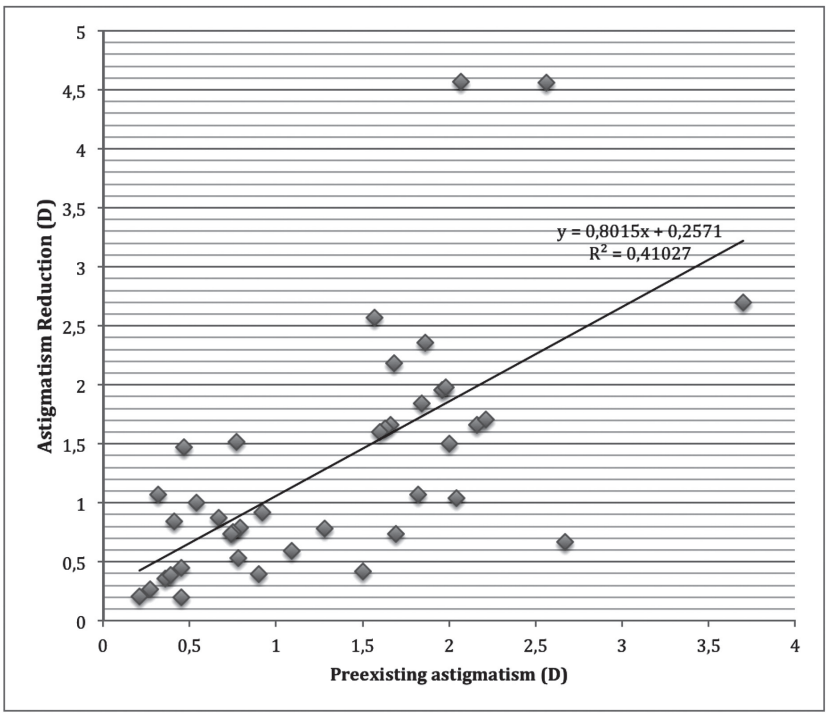

Preexisting astigmatism was statistically significant correlated to the degree of astigmatism reduction obtained (R= 0.64; p<0,05 moderate positive association)

Other factors studied such as age or axial length were not statistically associated to the degree of astigmatism reduction.

Central Corneal Power (Table1)

Central corneal power (K mean) was significantly reduced postoperatively in both groups ($p<0.01$). Mean preoperative K mean was 44.32 ± 1.48 D and 43.89 ± 1.46 D for groups 1 and 2 respectively. Four weeks after surgery, mean postoperative K mean was 43.97 ± 1.33 D and 43.48 ± 1.44 D for the same two groups. Overall, mean K mean reduction obtained was 0.6 D in the OCCI group and 0.42 D in the single incision group, but these differences were found not to be statistically significant between groups.

Discussion

Lever and Dahan (12) were the first to report that in cataract surgery, the clear corneal incision has a flattening effect on corneal curvature, which can be used to reduce pre-existing astigmatism. Adding an identical, penetrating clear corneal incision opposite the first one enhances this flattening effect. It has been shown that the extent of flattening affecting the optical zone of the cornea is dependent on the width of the clear corneal tunnel incision and the way it is constructed and other factors such as the location of the incision, the knife used or the length of the tunnel (16-18). All these are individual factors that make this technique difficult to standardize, therefore it has been recommended that surgeons wishing to utilize it study the effects of their own clear corneal incisions using topography to derive a personal nomogram (19). In our study, all the surgeries were performed by the same surgeon avoiding possible influences of these technical factors.

Paired opposite clear corneal incisions are placed on the steepest meridian in order to achieve a reduction in the dioptric power of the central cornea. One CCI is used to perform cataract surgery, and the opposite clear corneal incision is made to ensure symmetry of the flattening effect and therefore to modulate pre-existing astigmatism. Lever and Dahan (12) used 2.8-3.5 mm OCCIs in 33 eyes with pre-existing astigmatism greater than 2 D undergoing cataract surgery. The mean astigmatism correction achieved with their technique was 2.06 D. In our study, 2.75 mm-opposite clear corneal incisions at the time of cataract surgery obtained very similar results showing an astigmatism reduction of 1.92 D at 4 weeks with only 3 eyes with a postoperative astigmatism greater than 1.5 D. As expected, other studies have shown different results: Qammar and Mullaney (15) evaluated the astigmatic correcting effect of the OCCIs on the steep corneal meridian axis of 14 cataract patients with a mean age of 78.4 years (±6.38). The inclusion criterion was a topographic astigmatism of more than 2 D. Paired 3-step self-sealing opposite clear corneal incisions were made 1 mm anterior to the limbus on the steep meridian with a 3.2 mm keratome. They achieved a mean astigmatic correction of 1.23 ± 0.49 D (range 0.30-2.20D) which about 0.75 D less reduction when compared to our results. Using a similar technique, Kokhar (20) et al demonstrated a mean astigmatic correction of 1.66 ± 0.5 D in a group of 20 eyes with preoperative astigmatism greater than 1.50 D that underwent 3.2 mm OCCIs, which is still a slightly smaller astigmatism reduction compared to our study. A more recent study by Mendicute (21) had a mean reduction of only 1.1 D. Tadros et al (22) evaluated the effect of on-axis, opposite clear corneal incisions in phacoemulsification in a prospective study on 103 patients 6 to 8 weeks postoperatively. They showed that the mean reduction in corneal astigmatism was of only 0.50 D ($p<0.001$). Using vector analysis for calculations, mean surgically induced astigmatism was of 1.57 D (95% confidence interval: 1.42 to 1.71). Differences in the inclusion criteria, in the follow-up time studied and in the technique used (incision location, length of the tunnel, incision width…) may explain the large variability in these results.

Analyzing possible associated factors to the astigmatism correction in our study we found a statistically significant positive association between the amount of preexisting astigmatism and the degree of astigmatism reduction obtained, suggesting that eyes with greater preoperative

astigmatism are expected to have larger astigmatism reduction. To our knowledge this association has not specifically been described before. This effect could also be due to the possible tendency of the surgeon of performing more central incisions in cases with greater preexisting astigmatism. Tadros et al (22) reported a weak association between the SIA and the patient's age and axis of preoperative astigmatism. In our study age or axial length did not show any significant association.

Comparison with single incision as a control group was done in our study as well finding that this group had a mean astigmatic reduction of 0.71 ±0.37 D ($p<0.001$). A previous comparative study performed by Kokhar et al, found an astigmatic reduction for single incision group of 0.85 ± 0.75 D (20). Probably our results showed less astigmatism reduction because our preoperative astigmatism values were of less magnitude (0.63± 0.29 D vs 2.51 ± 0.92 D) and because our incisions were narrower (2.75 mm vs 3.2 mm).

Central corneal Power (K mean) difference was also calculated in our study showing a mean reduction of 0.59 ± 0.52 D (Postoperative K mean-Preoperative K mean) ($p<0.01$). In the control group this reduction was of 0.43 D ± 0.20 (non-significant when compared to opposite clear corneal incisions group). These data suggest that we may need to increase in about 0.50 D our biometry values in order to select the correct intraocular lens and to avoid spherical error induction. In the study of Tadros et al (22) performing opposite clear corneal incisions during phacoemulsification in 103 patients found a negligible change in spherical equivalent with a mean change of +0.02 D (95%CI: -0.08 to +0.12) and concluded that it could be ignored during biometry.

Limitations of this study are as follows: 1) Relatively small sample: We only included 40 eyes in our study (20 eyes for each group). Studies with more patients are needed to better assess this relationships and the real astigmatic effect of this technique; 2) Although we basically used single incision group as a control we could not make direct comparisons between both groups because preoperatively they were not strictly comparable in terms of astigmatism and this could have caused a potential selection bias. The main advantage of the OCCIs when compared to other corneal techniques such as peripheral relaxing incisions is that the first ones are a lot easier to perform and do not require special equipment and the astigmatic effect is not so different (6,7). When compared to toric IOL implantation, we think that OCCIs are very good alternative in cases of mild to moderate astigmatism (1 to 1.7 D). The ability of correcting astigmatism in the same plane where it is generated (the cornea) may provide better optic quality than the correction at a different level like the capsular bag although this is not applicable in cases of high astigmatism in which IOL toric implants have been shown to be much more predictable than other techniques (23).

When compared to extracorneal techniques like toric IOL implantation, opposite clear corneal incisions are less predictable in high astigmatism. But in cases of mild astigmatism between 1 and 1.7 D we think the double paired clear corneal incisions are a better alternative since they are able to correct the astigmatism in the same plane it is generated (the cornea). This could provide a better optic quality than the one generated by a toric implant at the level of the capsular bag.

In conclusion, OCCIs on the steep axis are a good alternative for correcting mild to moderate pre-existing astigmatism during cataract surgery. We can expect a greater effect of astigmatism reduction in patients with higher values of preoperative astigmatism. Randomized studies with more patients and greater follow-up are needed to confirm the amount of spherical error induced using this technique, but our results show a reduction of about 0.59 D. Employing this technique during routine phacoemulsification does not require additional instruments and therefore can be performed without altering the surgical setting.

References

1. Nordan LT, Lusby FW. Refractive aspects of cataract surgery. Curr Opin Ophthalmol 1995;6 (1):36-40 .
2. Kershner RM. Clear Corneal Cataract surgery and the correction of myopia hyperopia and astigmatism. Ophthalmology 1997;104:381-9.

3. Ieltrame G, Salvetat ML, Chizzolini M, Driussi G Corneal topographic changes induced by different oblique cataract incisions. J Cataract Refract Surg 2001;27:720-7.
4. Amesbury EC, Miller KM. Correction of astigmatism at the time of cataract surgery. Curr Opin Ophthalmol 2009;20(1):19-24.
5. Matsumoto Y, Hara T, Chiba K, Chikuda M. Optimal incision sites to obtain an astigmatism-free cornea after cataract surgery with a 3.2 sutureless incision. J Cataract Refract Surg 2001;27:1615-9.
6. Müller-Jensen K, Fisher P, Siepe U. Limbal relaxing incisions to correct astigmatism in clear corneal cataract surgery. J Catract Refract Surg 2001;17:12-16.
7. Bradley MJ, Coombs J, Olson RJ. Analysis of an Approach to Astigmatism Correction during Cataract Surgery. Ophthalmologica 2006;220:311-6.
8. Inuoe T, Maeda N, Sasaki K, et al. Factors that influence the surgical effects of astigmatic keratotomy after cataract surgery. Ophthalmology 2001;108:1269-74.
9. Akura J, Matsura K, Hatta S, Otsuka K, Kaneda S. A new Concept for the correction of Astigmatism: Full-Arc, Depth-Dependent Astigmatic Keratotomy. Ophthalmology 2000;107:95-104.
10. Kullkarni A, Matafsi A, Sharma A, Kalhoro A, Horgan S. Long-Term refractive stability following combined astigmatic keratotomy and phakoemulsification. Case-report. Int Ophthalmol 2009:29:109-15.
11. Till JS, Yoder PR Jr, Wilcox TK, Spielman JL. Toric intraocular lens implantation: 100 consecutive cases. J Cataract Refract Surg 2002;28:295-301.
12. Lever J, Dahan E. Opposite clear corneal incisions to correct preexisting astigmatism in cataract surgery. J Cataract Refract Surg 2000;26:803-5.
13. Nielsen PJ. Prospective evaluation of surgically induced astigmatism and astigmatic keratotomy effects of various self-sealing small incisions. J Cataract Refract Surg 1995;21(1):43-8.
14. Vass C. Computerized statistical analysis of corneal topography for the evaluation of changes in corneal shape after surgery. Am J Opthahlmol 1994:118:177-84.
15. Qammar A, Mullaney P. Paired opposite clear corneal incisions to correct preexisting astigmatism in cataract patients. J Cataract Refract Surg 2005;31:1167-70.
16. Hayashi K , Hayashi H, Nakao F. The correlation between incision size and corneal shape in sutureless cataract surgery. J Cataract Refract Surg 1996;22:72-7.
17. Cravy TV. Routine use of a lateral approach to cataract extraction to achieve rapid and sustained stabilization of postoperative astigmatism. J Cataract Refract Surg 1991;17(4):415-23.
18. Drews RC. Five year study of astigmatic stability after cataract surgery with intraocular lens implantation: Comparison of wound sizes. J Cataract Refract Surg 2000; 26:250-3.
19. Yanoff M, Duker J. Ophthalmology. Mosby, Elsevier. Third edition. 2009. Section by Emanuel S. Rosen. Refractive Aspects of Cataract Surgery p.451-7.
20. Kokhar S, Lohiya P, Murugiesan V et al. Corneal astigmatism correction with opposite clear corneal incisions or single clear corneal incision: Comparative analysis. J Cataract Refract Surg 2006;32:1432-7.
21. Mendicute J, Irigoyen C et al. Toric intraocular lens versus opposite clear corneal incisions to correct astigmatism in eyes having cataract surgery. J Cataract Refract Surg 2009; 35(3):451-8.
22. Tadros A, Habib M, Tejwani D, et al. Opposite clear corneal incisions on the steep meridian in phacoemulsification: early effects on the cornea. J Cataract Refract Surg 2004;30:414-7.
23. Mingo-Botín D, Muñoz-Negrete FJ, Won Kim HR, Morcillo-Laiz R, Rebolleda G, Oblanca N. Comparison of toric intraocular lenses and peripheral corneal relaxing incisions to treat astigmatism during cataract surgery. J Cataract Refract Surg 2010;36:1700-8.

Corresponding address:

Marta Pazos
Hospital de l'Esperança. Servei d'Oftalmologia.
Av. Santuari Sant Josep de la Muntanya, 12
08024, Barcelona, Spain.
Tel. +34 933644159
E-mail: MPazos@parcdesalutmar.cat

MJO,, 2015; VOL. 2
МАРТА ПАЗОС
UDK 617.753.3:617.741-089
ISSN 1857-9523

РЕДУКЦИЈА НА АСТИГМАТИЗМОТ И КОРНЕАЛНАТА РЕФРАКТИВНА ЈАЧИНА *со користење корнеални инцизии „спарени на спротивната страна“ за време на хирургија на катаракта*

Марта Пазос,[1] Владимир Попоски,[2] Мигел Кастилја - Марти,[3] Даниел Нара,[4] Ана Мартинез - Палмер[5]

[1] Оддел за офталмологија; Универзитетски клиники De la Esperanca и Del Mar; Автономен Универзитет на Барселона, [2] Универзитет Pompeu Fabra, Барселона, Шпанија

Резиме

Цел: *Да се искалкулира корекцијата на астигматизмот при користење корнеални инцизии „спарени на спротивната страна“ (КИСС) на стрмната оска на рожницата за време на хирургијата на катаракта.*

Материјал и метод: *Во нерандомизирана проспективна клиничка студија, 40 очи оперирани од катаракта беа поделени во две групи, зависно од степенот на предоперативниот астигматизам: група КИСС: астигматизам ≥1,5 диоптрија (Д) и контролна група со единечна инцизија (ЕИ): астигматизам 0,25-1,49Д. Беше извршена рутинска хирургија (факоемулзификација со имплантација на интраокуларна леќа), со исклучок кај групата КИСС, каде што се додаде уште една секундарна инцизија на крајот на операцијата. Беше извршен комплетен офталмолошки преглед кој вклучувашсе и кератометрија, топографија и оптичка биометрија пред и по хируршката интервенција.*

Резултати: *Средната вредност на преегзистентниот астигматизам во КИСС - групата беше 2Д, а добиениот постоперативен астигматизам изнесуваше 0,73±0,73Д (plt; 0,001). Групата КИСС имаше средна вредност на редукција на астигматизмот од 1,92±1,08Д, во споредба со ЕИ - г рупата чијашто астигматска корекција изнесуваше само 0,71±0,37Д (plt; 0,001). Корнеалната рефрактивна јачина беше значајно намалена во постоперативниот период кај двете испитувани групи (pgt; 0,05).*

Заклучок: *КИСС се корисни за корегирање лесни до средни астигматизми за време на операцијата на катаракта. Добиените податоци сугерираат возможна редукција на сферниот еквивалент за околу 0,59Д кај овие пациенти,*

Клучни зборови: *корекција на астигматизам, корнеални инцизии КИСС, инцизии на стрмната корнеална оска, редукција на астигматизам за време на катарактна хирургија.*

Адреса за кореспонденција:

Marta Pazos
Hospital de l’Esperança. Servei d’Oftalmologia.
Av. Santuari Sant Josep de la Muntanya, 12
08024, Barcelona, Spain.
Tel. +34 933644159
E-mail: MPazos@parcdesalutmar.cat

MJO,, 2015; VOL. 2
ЈОВАНКА РИСТОВА
UDK 616.145-154
ISSN 1857-9523

„ФИЗИОЛОШКА“ ЕКСКАВАЦИЈА НА ГЛАВАТА НА ВИДНИОТ НЕРВ

- потенцијален предиктор на глаукомска болест

Јованка Ристова,[1] Весна Димовска Јорданова [2]
[1] ПЗУ „Окулус“, Штип, [2] ЈЗУ Универзитетска клиника за очни болести, Скопје

Резиме

Вовед: *Изгледот на папилата на оптичкиот диск генерално може да се опише во однос на неговата боја и големината на централното вдлабнување, т.н. екскавација. Нормалните вредности на екскавацијата (Cup to Disc) се движат во рамки од 0,1 до 0,4, но вредностите на C/D поголеми од 0,4 предизвикуваат сомнеж за појава на глаукомна болест, па кај овие лица се наметнува потребата од дополнителни офталмолошки испитувања.*

Материјал и методи: *Во испитуваната група беа вклучени 17 пациенти (34 очи), кои беа следени во период од 3 години.*

Кај сите пациенти беа направени следниве испитувања: видна острина, биомикроскопија, преглед на очно дно, тонометрија, гониоскопија, компјутеризирана периметрија и оптичка кохерентна томографија (OCT)

Резултати: *Кај најголем број од пациентите (вкупно 29 очи) беше регистрирана уредна видна острина (1,0 s.c./c.c.), додека кај 5 очи изнесуваше 0,8 c.c.*

Во однос на состојбата на ПНО и проценката на C/D, кај 14 очи беше регистриран уреден наод (:C/D: 0,2-0,3), а кај 8 очи граничен наод (C/D: 0.3-0.4). Вредности за C/D: 0,4 беа регистрирани кај 8 очи, а кај 5 очи беше проценет C/D од: 0,5.

Резултатите од тонометријата се движеа во следниве рамки: ИОП -14.6-17.3 mmHg (16 очи) , ИОП -12.2-14.6 mmHg (12 очи), ИОП-17.3-20.6 mmHg (6 очи).

Периметрискиот наод покажа вредности на просечниот губиток на сензитивноста - MD (Mean defect) во рамки од 0,40-0,43.

Методата на оптичката кохерентна томографија (OCT) кај сите испитаници беше со уреден наод.

Заклучок: *Пациентите со „физиолошка“ екскавација на видниот нерв што беа вклучени во испитуваната група, беа следени во тек на 3-годишен период, со редовни контролни прегледи и изведување на сите дијагностички постапки неопходни за испитување глауком. Резултатите од испитувањата покажаа уреден наод и отсуство на глаукомна болест, што не ја исклучува потребата од натамошно редовно следење. Големината на екскавацијата сама по себе не претставува предуслов за развој на глаукомно заболување..*

Клучни зборови: *Интраокуларен притисок (ИОП), глауком, екскавација, папила на видниот нерв*

Вовед

Видниот нерв (N.opticus) има функција да ги пренесува видните информации од ретината до централниот нервен систем. Површината на папилата на n.opticus (PNO) лежи во исто ниво со

површината на ретината и обично има централна депресија, дефинирана како „физиолошка“ екскавација. Таа е тркалезна или хоризонтално овална, сместена во близина на центарот на папилата, со рабови што концентрично се совпаѓаат со рабовите на папилата. Бојата на екскавацијата е побледа во однос на бледорозеникавата боја на папилата.

Нормалните вредности на екскавацијата на PNO, според класификацијата за Cup - to-Disc-Ratio -C/D (Ratio Guide) се движат во рамки од 0,1-0,4.

Се смета дека вредности на C/D ≥ 0,4 предизвикуваат сомнеж за присуство на глаукомно заболување и претставуваат основа за дополнителни супспецијалистички испитувања во овој правец. Треба да се има предвид дека граничните вредности на C/D сами по себе не значат дека постои манифестен глауком.

Материјал и методи

Во ретроспективно - проспективна студија беа вклучени 17 пациенти (34 очи) што беа предмет на испитување, следени во тек на 3 - годишен период (2011 - 2014).

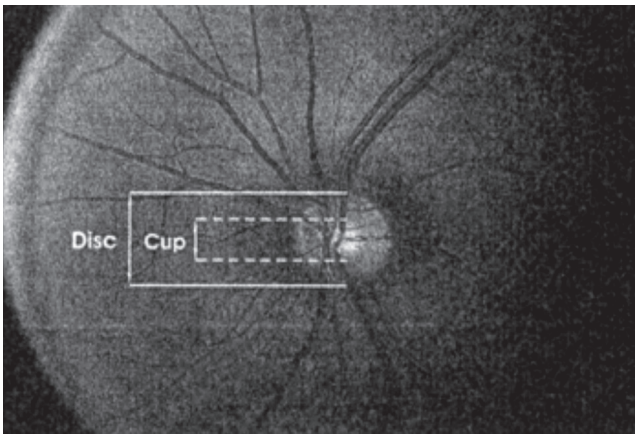

Слика1 Сооднос екскавација - папила

Кај сите пациенти беше направен комплетен офталмолошки преглед и дијагностички испитувања, вклучувајќи: најдобро коригирана видна острина (ВО), биомикроскопија, преглед на очно дно и проценка на C/D, тонометрија, компјутеризирана периметрија, како и оптичка кохерентна томографија (Optical Coherence Tomography - OCT) заради испитување на ПНО и на слојот на перипапиларните нервни влакна - Retinal Nerve Fiber Layer (RNFL), која беше изведувана на Клиниката за очни болести во Скопје.

Во низата дијагностички методи за откривање на хемодинамските нарушувања на ниво на окото, особено кога станува збор за раната детекција на глаукомот, важно место му припаѓа на спроведувањето „дневна крива“ на ИОП. Дневната крива, која вообичаено, поради невозможноста за 24-часовно следење на ИОП, предвидува 4-5 мерења на ИОП во текот на 12-16 часа, овозможува увид во флуктуациите на ИОП во посочениот период.

Во групата од 6 пациенти со вредности на C/D од 0,4-0,5 немаше значајни осцилации на ИОП. Всушност, ИОП кај целата група на испитувани пациенти се движеше во нормални вредности, со највисока вредност од 20,6 mmHg кај еден пациент.

Познато е дека зголемениот ИОП повеќе не се смета како параметар за присуство на глауком, туку како ризичен фактор којшто игра значајна улога во неговото настанување. Покрај тоа, кај пациентите што страдаат од глауком со нормален очен притисок, присутно е оштетување на ПНО во услови на нормални вредности на ИОП.

За да се утврди евентуалната корелација на глаукомната екскавација со потенцијално оштетување на видниот нерв, неопходно беше да се испитаат структурните параметри на ПНО, преку OCT (Topcon 3D 2000), која беше изведувана на Клиниката за очни болести во Скопје, како и нивна компарација со функционалната состојба на нервот, прикажана преку испитувањето на видното поле со методата на компјутеризирана периметрија (Optopol).

Покрај Оптичката кохерентна томографија, прецизна квантитативна евалуација на топографијата на ПНО и перипапиларните нервни влакна, овозможува и методата на HRT - Heidelberg Retinal Tomography, која не беше изведувана кај нашата серија пациенти.

Резултати

Видната острина кај испитуваните пациенти се движеше во рамки на следниве вредности:

ВО = 1,0 s.c. (12 очи)
ВО = 1,0 c.c. (17 очи)
ВО = 0,8 c.c. (5 очи)

Биомикроскопски наод на преден сегмент:

- 29 очи - уреден наод
- 5 очи - почетно заматување на леќата

Проценка на C/D:

- Уреден наод (C/D : 0,2-0,3) - 14 очи
- C/D: 0,3-0,4 - 8 очи
- C/D: 0,4 - 8 очи
- C/D: 0,5 - 5 очи

Тонометрија:

- Вредности на ИОП - 14,6-17,3 mmHg (16 очи)
- Вредности на ИОП - 12,2 - 14,6 mmHg (12 очи)
- Вредности на ИОП - 17,3-20,6 mmHg (6 очи)

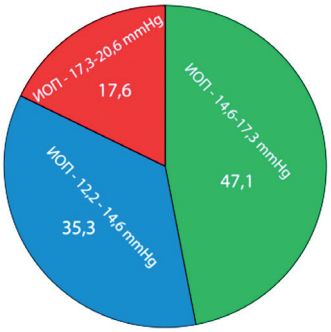

Графикон 1. Тонометриски вредности во испитуваната група

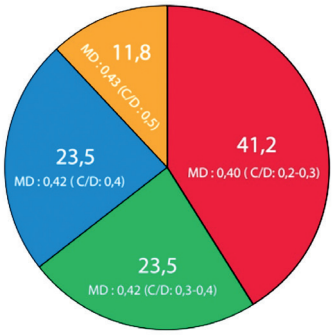

Графикон 2. Вредности на MD (Mean defect) кај испитуваната група

Периметриски карактеристики кај испитаниците со вредности на MD (Mean defect - просечен губиток на сензитивитет):

(Glaucoma treshold strategy)

- 14 очи со MD: 0,40 (C/D: 0,2-0,3)
- 8 очи со MD: 0,42 (C/D: 0,3-0,4)
- 8 очи со MD: 0,42 (C/D: 0,4)
- 4 очи со MD: 0,43 (C/D : 0,5)

Просечен индекс на PD (Основен структурен увид) - 0,22 кај сите 34 очи

OCT-испитување на RNFL - во рамки на уреден наод кај сите испитани очи.

На следниве фотографии се прикажани резултати кај пациент со екскавација C/D: 0,5, како индикатор дека при изолирана проценка, присуството на зголемен C/D само по себе не значи и присуство на глаукомно заболување. Покрај клиничкиот преглед и гониоскопијата, кај пациентот беа направени и компјутеризирана периметрија и оптичка кохерентна томографија, кои прикажаа уреден наод на испитуваните структури.

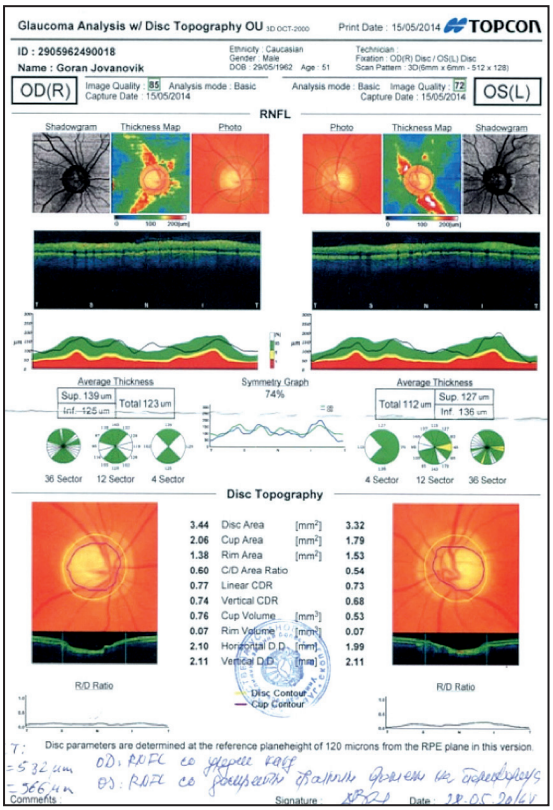

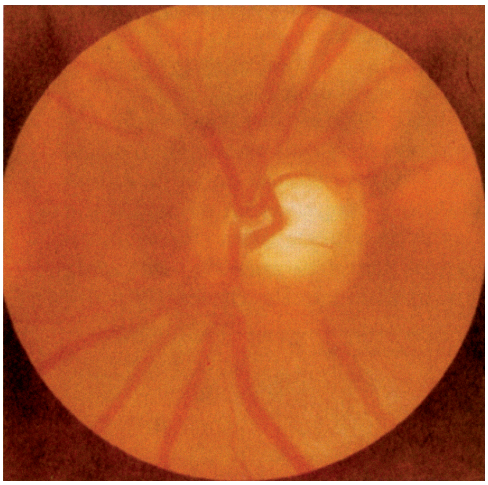

Слика 2. Екскавација на ПНО (C/D: 0,5)

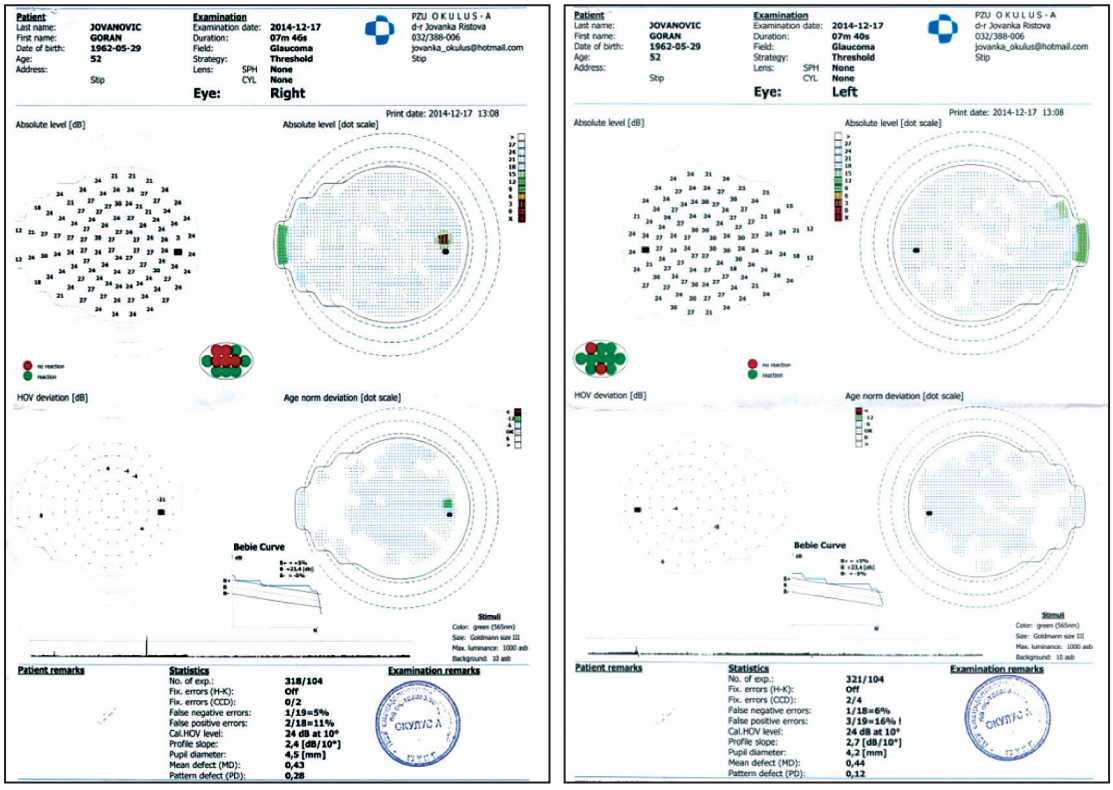

Слика 3. Приказ на ОСТ и видно поле кај испитуваниот пациент

Дискусија

Критериумите за физиолошка екскавација на ПНО подразбираат анализа на следниве параметри:

- големина и форма на екскавацијата;
- боја на папилата;
- зголемување на централното бледило (централен менискус);
- конфигурација на невро-ретиналниот обод;
- видливост на lamina cribrosa;
- васкуларизација и перипапиларни промени.

Во однос на големината на екскавацијата кај здрава популација и кај заболени од глауком, постои генерален став дека таа често е асоцирана со глауком, но не и патогномонична за глауком. Големината на екскавацијата секогаш треба да се проценува во корелација со големината на самата папила.

Кај индивидуи со C/D > 0,3-0,4, како и кај лица кои имаат други ризични фактори за развој на глауком (семејна предиспозиција, миопија), потребно е да бидат направени сите дијагностички постапки за исклучување глауком. Од друга страна, индивидуи што имаат C/D 0,5 може да бидат здрави, без присуство и манифестација на глаукомска болест.

Меѓутоа ваквите индивидуи треба да бидат контролирани во периодични временски интервали, затоа што не може во потполност да се исклучи веројатноста за клиничка манифестација на глауком.

Доколку се има предвид релевантноста на големината на екскавацијата на ПНО, треба да се потенцира дека овој параметар може да служи само како патоказ, а не како дефинитивен маркер за глауком.

Заклучок

Пациентите со „физиолошка“ екскавација на видниот нерв што беа вклучени во испитуваната група, беа следени во тек на 3-годишен период, со редовни контролни прегледи и изведување на сите дијагностички постапки неопходни за испитување глауком. Резултатите од испитувањата покажаа уреден наод и отсуство на глаукомна болест, што не ја исклучува потребата од натамошно редовно следење.
Прашањето: дали секоја екскавација над нормалните вредности претставува предиктор на глаукомна болест, останува отворено, а понатамошното следење на овие пациенти ќе покаже дали кај некој од нив во иднина ќе се развие клиничка манифестација на глауком.

Литература:

1. Cynthia A. Bradford, *MD Basic opthalmology*, 2010
2. Nancy B.Carlson, Daniel Kurtz, *Clinical Procedures for Ocular Examination*, 2010
3. Kresimir Cupak, *Oftalmologija*, 1994
4. Dobrosav Cvetkovic, *Glaukom (dijagnoza i lecenje)*, 1996
5. Josef Flamer, *Glaukom*, 2006
6. Jack J.Kanski, *Clinical Ophtalmology*, 5th edition, 2003

Адреса за кореспонденција:

Јованка Ристова
ПЗУ „Окулус“
E-mail: jovankaris@hotmail.com

"PHYSIOLOGICAL" CUP OF THE OPTIC NERVE HEAD - potential predictor of glaucomatous disease

MJO,, 2015; VOL. 2
JOVANKA RISTOVA
UDK 616.145-154
ISSN 1857-9523

Jovanka Ristova,[1] Vesna Dimovska Jordanova [2]
[1] PZU „Okulus", Stip, [2] PHI University Eye Clinic-Skopje, Macedonia

Abstract

Introduction: *The appearance of the optic nerve head can be generally described based on its color and size of the central cavity, so called excavation, e.g. cup. The normal values of the cup (Cup to Disk) vary in the range 0.1-0.4, but the values of C/D > 0,4 arouse suspicion of the beginning of glaucoma, so these patients need additional ophthalmological examinations.*

Materials and methods: *A group of 17 patients (34 eyes) were included in the monitored group, followed up within 3 years.*

For all patients the following examinations were performed: visual acuity determination, biomicroscopy, fundoscopy, tonometry, computerized perimetry and optical coherence tomography (OCT).

Results: *Most of the patients (29 eyes) had normal visual acuity (1,0 s.c./c.c), and 5 eyes had visual acuity of 0,8 s.c.*

Regarding the C/D values, the results have shown the following: 14 eyes had normal findings with C/D: 0,2-0,3,while 8 eyes had borderline C/D of 0,3-0,4. Total number of 13 eyes had C/D values of 0,4 (8 eyes) and 0,5 (5 eyes).

Tonometry have shown IOP values within 3 subgroups: 14,6-17,3 mmHg (16 eyes), 12,2-14,6 mmHg (12 eyes) and 17,3-20,6 mmHg (6 eyes).

Automated computer perimetry has shown mean defect (MD) within 0,40-0,43.

The OCT has presented normal average thickness of RNFL in all participants.

Conclusion: *The patients with physiological cup of the optic nerve head, included in the monitored group were followed for 3 years, with frequent examinations and performing of all diagnostic procedures regarding glaucoma. The results of the examinations showed no abnormalities and absence of glaucoma, which doesn't exclude the need for further follow-up. The cup size by itself could not be considered as absolute predictor of glaucomatous disease.*

Keywords: *Intraocular pressure (IOP), glaucoma, excavation, optic nerve head.*

Corresponding address:
Jovanka Ristova
PHI „Okulus"
E-mail: jovankaris@hotmail.com

MJO,, 2015; VOL. 2
BILJANA SHIRGOSKA
UDK 615.214:035:615.457
ISSN 1857-9523

ANTICHOLINERGIC SYNDROME

Biljana Shirgoska,[1] Jane Netkovski [2]
[1] University Department of ENT, [2] Medical faculty, Skopje, Macedonia

Abstract

The aim of this review is to disclose the anticholinergic syndrome and the systemic effects that could resulted from topical eye drops.

A 1% solution of atropine contains 1 g dissolved in 100 mL, or 10 mg/ml. Eyedroppers vary in the number of drops formed per milliliter of solution but average 20 drops/ml. Therefore, one drop usually contains 0.5 mg of atropine. Absorption by vessels in the conjunctive sac is similar to subcutaneous injection.

Anticholinergic syndrome is produced by the inhibition of cholinergic neurotransmission at muscarinic receptor sites. Clinical manifestations of anticholinergic syndrome are caused by the peripheral and central nervous system effects.

Systemic manifestations include dry mouth, tachycardia, atropine flush, atropine fever and impaired vision. The degree of central manifestations are related to the drug's ability to cross the blood-brain barrier. No specific diagnostic studies exist for anticholinergic overdoses. Laboratory tests like blood and urine cultures in febrile patients, serum electrolyte analysis, arterial blood gas analysis and ECG may be helpful.

Patients presenting with anticholinergic toxicity should be treated according to advanced life support algorithm. Physostigmine effectively reverses central anticholinergic toxicity. An initial dose of 0.01–0.03 mg/kg may have to be repeated after 15–30 min.

Keywords: *anticholinergic syndrome, clinical manifestations, treatment*

Introduction

Anticholinergic syndrome (ACS) is produced by the inhibition of cholinergic neurotransmission at muscarinic receptor sites. (1,2) The systemic effects also could resulted from topical eye drops.

Anticholinergic syndrome may be caused by intentional overdose, inadvertent ingestion, medical noncompliance, and geriatric polypharmacy. Anticholinergic syndrome commonly follows the ingestion of a wide variety of prescription and over-the-counter medications.(3)

Substances with anticholinergic properties competitively antagonize acetylcholine muscarinic receptors. This predominantly occurs at peripheral postganglionic parasympathetic muscarinic receptors at heart, salivary glands and sweat glands, gastrointestinal and genitourinary tract. Anticholinergic substances minimally compete with acetylcholine at autonomic ganglia.(4)

Clinical manifestations of anticholinergic syndrome are caused by the peripheral and central nervous system effects. The central anticholinergic syndrome refers to central nervous system changes that range from unconsciousness to hallucinations. Central nervous system manifestations of anticholinergic syndrome result from central cortical and subcortical muscarinic receptor antagonism. The degree of manifestations are related to the drug's ability to cross the blood-brain barrier. (5)

Agitation and delirium are not unusual in elderly patients. Other systemic manifestations include dry mouth, tachycardia, atropine flush, atropine fever and impaired vision.

No specific diagnostic studies exist for anticholinergic overdoses. Laboratory studies that may be helpful include:

- Blood and urine cultures in febrile patients
- Serum chemistry and electrolyte analysis
- Electrolyte and arterial blood gas analysis
- ECG

Patients presenting with anticholinergic toxicity should be treated according to advanced life support algorithm (ERC resuscitation council).

The systemic effects of anticholinergic toxicity could result from topical eye drops.

A 1% solution contains 1 g dissolved in 100 ml, or 10 mg/ml. Eyedroppers vary in the number of drops formed per milliliter of solution but average 20 drops/ml. Therefore, one drop usually contains 0.5 mg of atropine. Absorption by vessels in the conjunctival sac is similar to subcutaneous injection. More rapid absorption is possible by the nasolacrimal duct mucosa.(6)

Tricyclic antidepressants, antihistamines, and antipsychotics have antimuscarinic properties that could potentiate the side effects of anticholinergic drugs.

Cholinesterase inhibitors indirectly increase the amount of acetylcholine available to compete with anticholinergic drugs at the muscarinic receptor. Neostigmine, pyridostigmine, and edrophonium possess a quaternary ammonium group that prevents penetration of the blood–brain barrier (7).

Physostigmine, a tertiary amine, is lipid soluble and effectively reverses central anticholinergic toxicity. An initial dose of 0.01–0.03 mg/kg may have to be repeated after 15–30 min.

The antidote for anticholinergic toxicity is physostigmine salicylate. Most patients can be safely treated without it, but it is recommended when tachydysrhythmia with subsequent hemodynamic compromise, intractable seizure, severe agitation or psychosis, or some combination of the symptoms.

Physostigmine is contraindicated in patients with cardiac conduction disturbances on ECG.

References

1. Brown JH, Taylor P: Muscarinic receptor agonists and antagonists. Chapter 7 in: Goodman and Gilman's The Pharmacological Basis of Therapeutics, 10th ed. Hardman JG (editor). McGraw-Hill, 2002.
2. Naguib M, Yaksh TL: Characterization of muscarinic receptor subtypes that mediate antinociception in the rat spinal cord. Anesth Analg 1997;85:847.
3. Bang Y, Lim J, Kim SS, Jeong HM, Jung KK, Kang IH, et al. Aroclor1254 interferes with estrogen receptor-mediated neuroprotection against beta-amyloid toxicity in cholinergic SN56 cells. Neurochem Int. Oct 2011;59(5):582-90
4. Madhuvrata P, Singh M, Hasafa Z, Abdel-Fattah M. Anticholinergic Drugs for Adult Neurogenic Detrusor Overactivity: A Systematic Review and Meta-analysis. Eur Urol. Feb 25 2012.
5. Quizon A, Colin AA, Pelosi U, Rossi GA. Treatment of Disorders Characterized by Reversible Airway Obstruction in Childhood: are Anti-cholinergic Agents the Answer? Curr Pharm Des. Feb 27 2012.
6. G. Edward Morgan, Jr., Maged S. Mikhail, Michael J. Murray. Clinical Anesthesiology, 4th Edition Chapter 11. Anticholinergic drugs 237-242, 2006.
7. Katzung BG (editor): Cholinoceptor-blocking drugs. Chapter 8 in: Basic and Clinical Pharmacology, 8th ed. McGraw-Hill, 2001.

Corresponding address:

Biljana Shirgoska
University Department of ENT
E-mail: bshirgoska@yahoo.com

MJO,, 2015; VOL. 2
БИЉАНА ШИРГОСКА
UDK 615.214:035:615.457
ISSN 1857-9523

АНТИХОЛИНЕРГИЧЕН СИНДРОМ

Биљана Ширгоска,[1] Јане Нетковски [2]
[1] Универзитетска клиника за оториноларингологија,
[2] Медицински факултет, Скопје, Македонија

Резиме

Целта на овој ревијален труд е да го расветли антихолинергичниот синдром и системскиот ефект кој настанува од примената на антихолинергичен лек во облик на капки за очи.

1% раствор атропин содржи 1г растворен во 100мл или 10мг/мл. Во 1мл има 20 капки, па според тоа 1 капка содржи 0,5мг атропин. Апсорпцијата на атропинот од конјуктивалните крвни садови е еднаква на супкутаната апсорпција.

Антихолинергичниот синдром настанува поради инхибиција на холинергичната невротрансмисија на мускаринските рецептори. Клиничките манифестации можат да бидат предизвикани од периферниот или централниот нервен систем.

Системската манифестација вклучува сува уста, тахикардија, атропинско црвенило, треска и нарушен вид. Степенот на централна клиничка манифестација зависи од способноста на лекот да ја помине крвномозочната бариера. Не постојат специфични дијагностички тестови за предозирање со антихолинергични лекови. Лабораториските анализи, како: хемокултура и уринокултура кај фебрилни пациенти, серумски електролити, гасни анализи и ЕКГ, можат да бидат од полза.

Пациетите со нарушени витални функции треба да бидат третирани според алгоритамот за напреднато одржување во живот. Физостигминот прави реверзија на централната антихолинергична токсичност. Првичната доза од 0,01-0,03мг/кг може да се повтори по 15-30 минути.

Клучни зборови: *антихолинергичен синдром, клинички манифестации, третман.*

Адреса за коресподенција:
Виш науч. сор. д-р Биљана Ширгоска
ЈЗУ Универзитетска клиника за уво,нос и грло
E-mail: bshirgoska@yahoo.com

MJO,, 2015; VOL. 2
КОСТАДИНКА МАРТИНОВСКА
UDK 617.7-089.5
ISSN 1857-9523

АНЕСТЕЗИЈА КАЈ КРАТКИ ЕКСТРАБУЛБАРНИ ОПЕРАТИВНИ ЗАФАТИ *и дијагностички процедури кај деца во офталмологијата*

Костадинка Мартиновска
Универзитетска клиника за очни болести, Скопје, Македонија

Резиме

За децата на возраст до 7 години, за кратки дијагностички и хируршки процедури, има потреба од општа анестезија.

На нашата клиника се практикува комбинација на кетамин (Ketamine) со мидазолам (Midazolam) и атропин (Atropin).

Во текот на 2014 година, на тој начин се третирани 34 деца.

Резултатите се задоволителни. Идеален анестетик и анестезија, нема.

Клучни зборови: *деца, анестезија, кратки дијагностички и хируршки процедури, кетамин, мидазолам*

Вовед

Кај деца на возраст до 7 години и телесна тежина до 25 кг, неретко се изведуваат кратки оперативни зафати за кои е потребна општа анестезија: халазиони, дермоидни цисти, хемангиоми, цисти на конјуктива, повреди на капаци и суперцилии, сондажи, отстранување сутурен материјал, како и кратки дијагностички процедури.

На Клиниката за очни болести во Скопје се практикува употреба на анестетикот кетамин во комбинација со мидазолам и атропин.

Кетаминот првпат е синтетизиран во 1962 година од Келвин (Calvin) и Стивенс (Stevens) во лабораториите на Парк-Девис (Park-Davis), а во 1966 година е патентиран за употреба како анестетик за луѓе и животни. Многу бил користен од страна на Армијата на САД за време на Виетнамската војна.

Кетаминот е дериват на фенилциклидинот. Постојат две форми: S (+) изомер со зголемена анестезиолошка потентност и намалени психомиметски несакани ефекти и R(-) изомер, кај кој се поизразени психомиметските несакани ефекти. Растворлив е во вода, лесно се ресорбира кога ќе се даде интравенски, орално, назално, ректално и интрамускулно.

Полуживотот на дистрибуција е 11 минути. Закрепнувањето примарно зависи од редистрибуцијата од церебралната во периферната циркулација. Се метаболира во хепарот, се екскретира преку урината со клиренс 17мл/кг/мин. Полуживотот на елиминација е 2,5 часа.

Кетаминот овозможува дисоцијативна анестезија - комбинација на длабока аналгезија со површен сон. Вентилацијата е спонтана со релативно сочувани рефлекси на дишните патишта. Пациентите се хемодинамски стабилни.

Ситемски ефекти:

System Effects	
CVS	↑heart rate, ↑ blood pressure ↑CVP, ↑CO, baroreceptor function is maintained and dysrhythmias are uncommon
RS	Bronchodilatation, ↑ RR, relative preservation of airway reflexes
CNS	↑ Cerebral blood flow/ metabolic rate and intraocular pressure
AS	Nausea and vomiting, ↑ salivation
GU	↑ uterine tone
Other	Emergence delirium/dreams/ hallucinations

**преземено од Update in anesthesia No.20 2005*

Сите овие ефекти кај децата се послабо изразени, особено соништата и халуцинациите.

Мидазоламот овозможува намалување на овие ефекти. Тој е бензодијазепин којшто дава минимален кардиоваскуларен депресивен ефект, лесно снижување на КП. Срцевиот минутен волумен и периферниот васкуларен отпор се намалуваат незначително, а срцевата фреквенција понекогаш се покачува. Тој ги намалува церебралната кислородна потрошувачка и интракранијалниот притисок. Ефективен е во превенирање и контролирање на тонично-клонични грчеви. Седативните дози даваат антеградна амнезија.

Во текот на 2014 година, на овој начин се водени 34 деца. Кетаминот е даван интравенски, бавно, во дози од 2mg/kgTT. Мидазоламот е даван претходно, интравенски во дози од0,05mg/kgTT, како и атропинот во дози од 10 μg/kgTT (спречува зголемена саливација под дејство на кетаминот).

Кај две деца имаше потреба од аспирација на секрет од горните респираторни патишта во текот на оперативниот зафат; кај 7 деца имаше несакани мускулни движења, кои се купираа со зголемување на дозите на мидазоламот.

Будењето во мирна болничка соба без звучни и тактилни дразби се одвиваше брзо, во времетраење од половина час. Сите пациенти ја напуштија клиниката 2-4 часа по оперативниот зафат. Идеален анестетик и анестезија нема. Комбинацијата на кетамин со мидазолам и атропин се покажа задоволителна кај децата до 7 години и телесна тежина до 25 kg.

Литература:

1. Г. Едвард Морган, Џуниор; проф. д-р Мајид С. Микаил; проф. д-р Мајкл Џ. Марej, Клиничка анестезиологија, 2011,
2. Update in anesthesia – World anesthesia, vol.20 (2005)
3. J. Alfred L. and R. S. Atkinson, A Synopsis of Anesthesia (seventh edition)

Адреса за коресподенција:

Прим.д-р Костадинка Мартиновска ,

ЈЗУ Универзитетска Клиника за очни болести, Скопје

E-mail: dmartinovska@yahoo.com

ANESTHESIA IN SHORT EXTRABULBAR SURGERIES and diagnostic procedures performed on children in ophthalmology

MJO,, 2015; VOL. 2
KOSTADINKA MARTINOVSKA
UDK 617.7-089.5
ISSN 1857-9523

Kostadinka Martinovska
PHI University Eye Clinic, Skopje, Macedonia

Abstract

Children at age 0-7 years demand general anesthesia for short diagnostic and surgical procedures. In our Clinic we practice the combination of Ketamine with Midazolam and Atropine.

34 children were threated in this way during 2014.

The results are satisfactory. There is no an ideal anesthetic and anesthesia

Keywords: *Children, anesthesia, short diagnostic and surgical procedures, Ketamine, Midazolam*

Corresponding address:
Kostadinka Martinovaska, PHI University Eye Clinic, Skopje
E-mail: dmartinovska@yahoo.com

MJO,, 2015; VOL. 2
ВИОЛЕТА БУЧКОСКА НИКОЛОВСКА
UDK 616.145.154-007.272-085.27
ISSN 1857-9523

ПРВИ ИСКУСТВА ВО ТРЕТМАНОТ СО EYLEA
на централна венска оклузија

Виолета Бучкоска Николовска,[1] Весна Димовска Јорданова,[2] Илир Османи,[1] Мирјана Саздовска [1]
[1]Специјална болница „Систина офталмологија“, Скопје
[2]Универзитетска клиника за очни болести, Скопје

Резиме

Вовед: Оклузија на ретиналната вена е втора најчеста причина за слепило, веднаш по дијабетичната ретинопатија. Се јавува со преваленција од 5,2 на 1000 луѓе, а фактори на ризик се: возраст, артериска хипертензија, бубрежна болест, артериосклероза, промени во фактори на коагулација, дијабетес, глауком и др. Најчести клинички знаци за оклузија на централната ретинална вена се: хеморагии, дилатирани и извиткани вени во сите 4 квадранти, оток на оптичкиот диск и во пределот на макулата, cotton wool ексудати и капиларна неперфузија. Всушност, падот на видот е директна последица на макуларниот оток. Отокот, пак, настанува поради абнормална ретинална капиларна пермеабилност, проширување на екстрацелуларниот простор и акумулација на течност. Зголемениот интралуминален и интерстицијален притисок доведува до намалена артериска перфузија и ретинална исхемија, која резултира со зголемена продукција на VEGF (васкуларно ендотелен фактор на раст), кој доведува до васкуларна пропустливост и појава на макуларен едем.
Појавата на анти VEGF-терапија во офталмологијата, пред 10 години значително го промени текот на сите ретинални болести што се карактеризираат со неоваскуларизација во својата еволуција.

Податокот дека повеќе од 70% од ретиналните специјалисти во Америка ја користат анти VEGF-терапијата, укажува дека е терапија на избор.

EYLEA (афлиберцепт) е фузиски протеин што ги поседува клучните домени на хуманиот VEGF-рецептор 1 и 2, на кој се надоврзува Fc-сегмент од IgG. Ги блокира сите изоформи на VEGF-A и е единствен анти VEGF кој го блокира и плацентарниот фактор на раст.

Клучни зборорви: *оклузија на ретинална вена, анти-вегф третман, макуларен едем*

Вовед

64-годишен маж, кај кој е дијагностицирана исхемична форма на оклузија на централната ретинална вена на левото око во декември 2014 година. Десното око има супфтиза, а анамнестички дава податок дека и на тоа око имал тромбоза пред 5 години. Дијабетичар е од 2006 година, има ХТА и лесна хиперлипидемија. Интраокуларниот притисок на лево око беше 11 mmHg со висус 0,01 (20/2000).

Локалниот наод со биомикроскоп покажа инципиентна катаракта, а на индиректна биомикроскопија на заден сегмент покажа дилатирани и тортуотични венски крвни садови, пламенети хеморагии и едем на ретина (вклучувајќи и макула) и папила, што укажува на оклузија на централната ретинална вена.

Беше направена оптичка кохерентна томографија (OCT) пред апликација на афлиберцепт и 3 недели по апликацијата на трета доза.

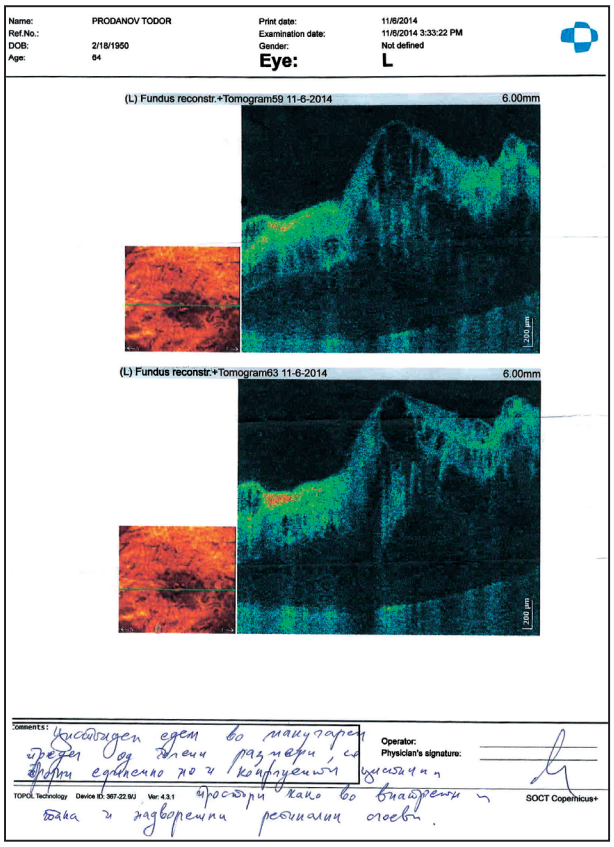

Слика 1: OCT пред апликација на Eylea

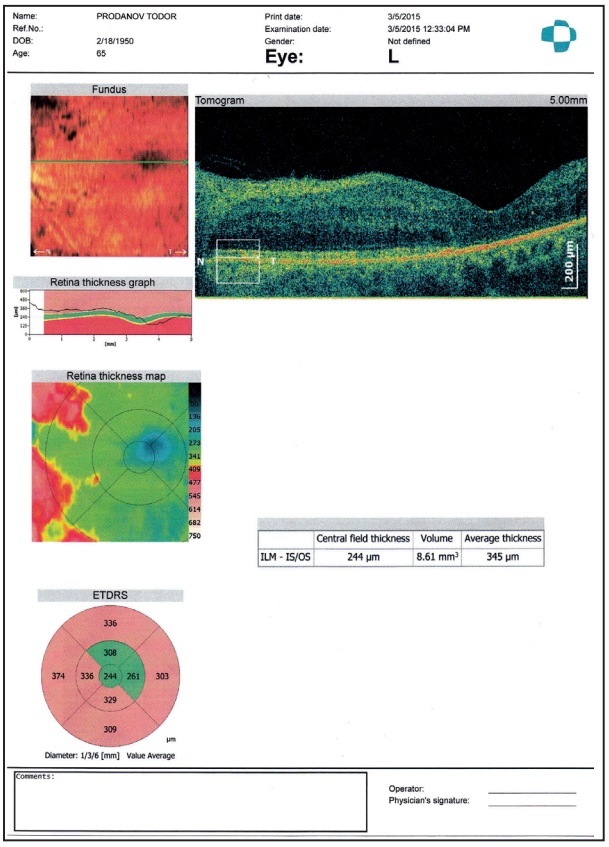

Слика 2: OCT по апликација на Eylea

По 2 месеца од оклузијата почнавме со иницијалниот третман со афлиберцепт 2 мг (0,05 мл), кој го повторивме по 4-тата и 8-та недела од првата апликација. Направивме проверка на видната функција и контролен OCT. Дојде до значително намалување на ретиналниот едем, што резултираше со подобрување на видната функција, висус 0,2 без корекција (20/100).

Дискусија

Последниве години постојат повеќе видови анти VGF, како што се: авастин (бевацизумаб), луцентис (ранибизумаб), а од минатата година и Eylea (афлиберцепт), којшто по својата молекула и механизам на дејствување значително се разликува од претходните анти VGF-препарати.

На Универзитетската клиника третиравме 18 пациенти (во период од јануари 2011 до јануари 2015) со анти VGF (авастин) интравитреално. Третманот се состоеше од интравитерална апликација 1,25 мг (0,05 мл), од 3 до 5 пати, во зависност од случај, на растојание од 4 недели. Кај 11 пациенти, по 6 месеци од првата апликација на авастин имавме подобрување од 2 реда по Снеленовата таблица; кај 4 пациенти имавме подобрување за еден ред, додека кај 3 пациенти немавме подобрување на видната функција.

Заклучок

Споредувајќи ги претходните резултати со ефектот што го постигнавме со апликација на афлиберцепт, можеме да констатираме дека не постои голема разлика во подобрувањето на

видната функција, но самата апликација на лек што е фабрички пакувана монодоза ни даваше голема сигурност дека можните компликации се сведени на минимум (точност во дозирање, ризик од внесување инфекција), а особено затоа што пациентот е анатомски и функционален монокулус.

Идната примена на афлиберцепт (Eylea), кај поголема група испитаници ќе овозможи добивање релевантни искуства во однос на предностите и недостатоците на овој вид на анти VEGF-третман, компариран со досега употребуваниот бевацизумаб (Avastin)

Литература:

1. Morley MG, Heier JS. In: Ophthalmology. 3rd ed. 2009:597-605
2. Rogers S, et al. Ophthalmology. 2010;117(2):313-319
3. Wong TY, Scott IU. N Engl J Med. 2010;363(22):2135-2144
4. Morley MG, Heier JS. In: Ophthalmology. 3rd ed. 2009:597-605
5. Johnson MW. Am J Ophthalmol. 2009;147(1):11-21
6. Jonas JB, Lam DSC. Asia-Pac J Ophthalmol. 2012;1(6):355-363
7. The ASRS PAT Survey 2012. Ameican Society of Retina Specialists, http://www.asrs
8. org/content/documents/2012_asrs_pat_survey_results.pdf (accessed Oct 2012) Stewart MW, Rosenfeld PJ. Predicted biological activity of intravitreal VEGF Trap. Br J Ophthalmol 2008;92:667-668
9. Holz FG, et al. Br J Ophthalmol 2013;97:278–284. doi:10.1136/bjophthalmol-2012-301504
10. Boyer D, et al. Ophthalmology. 2012;119(5):1024-1032
11. Brown DM, et al. Am J Ophthalmol. 2013;155(3):429-437

Адреса за коресподенција:

Илир Османи

Систина Офталмологија, Скопје

E-mail: iosmani@gmail.com

Bayer HealthCare

EYLEA® - високо ефикасен, проактивен режим
на дозирање кој Ви помага Вас и на Вашите пациенти

ДА ГО ОТКРИЕТЕ ЖИВОТОТ НАДВОР ОД БУКВИТЕ

СЕГА ОДОБРЕНА

и кај оштетување на функцијата на видот поради дијабетичен макуларен едем (ДМЕ)

Eylea® 40 mg/ml раствор за инјектирање во вијала

Квалитативен и квантитативен состав: 1 ml раствор за инјектирање содржи 40 mg афлиберцепт. Една вијала содржи 100 микролитри, еквивалентно на 4 mg афлиберцепт. **Индикации:** Неоваскуларна (влажна) сенилна макуларна дегенерација (СМД), визуелно оштетување поради макуларен едем, секундарно на централна ретинална венска оклузија (ЦРВО) и визуелно оштетување поради дијабетски макуларен едем (ДМЕ). Дозирање и начин на употреба: Eylea е само за интравитреално инјектирање. Препорачаната доза за Eylea е 2 mg афлиберцепт, што е еднакво на 50 микролитри. Лекувањето со Eylea за влажна СМД започнува со една инјекција месечно со три последователни дози, по што следи по една инјекција на секои два месеци. Не е потребен мониторинг во периодот помеѓу инјекциите. По првите 12 месеци од лекувањето со Eylea, терапевтскиот интервал на лекување може да се продолжи зависно од визуелните и анатомските резултати. Во ваков случај лекарот кој го врши лекувањето треба да утврди план за мониторинг и можно е зачестеноста да биде поголема отколку планот за давање инјекции. За макуларен едем секундарно на ЦРВО по иницијалната инјекција терапијата се дава месечно. Интервалот помеѓу две дози не треба да биде пократок од еден месец. Ако нема подобрување на визуелните и анатомските резултати во текот на првите три инјекции, не се препорачува продолжување на терапијата. Месечната терапија продолжува сè додека визуелните и анатомските резултати се стабилни во три месечни проценки. Потоа потребата за континуирана терапија треба да се преиспита. За дијабетски макуларен едем (ДМЕ) терапијата со Eylea започнува со една инјекција месечно во период од пет последователни дози, по што следи една инјекција на секои два месеци. Не постои потреба за мониторинг помеѓу инјекциите. По првите 12 месеци од терапијата со Eylea, терапискиот интервал може да биде продолжен врз основа на визуелните и анатомските резултати. Распоредот за контрола треба да биде утврден од страна на лекар. Ако визуелните и анатомските резултати укажуваат на тоа дека пациентот нема корист од континуирана терапија, Eylea треба да се прекине. **Контраиндикации:** Хиперсензитивност на афлиберцепт или на било кој од ексципиенсите, активна или суспектна окуларна или периокуларна инфекција и активно тешко интраокуларно воспаление. **Посебни мерки на претпазливост и посебни предупредувања:** Интравитреалните инјекции се поврзуваат со ендофталмитис. Кога се користи Eylea, секогаш треба да се применуваат соодветни антисептични техники за инјектирање. Пациентите треба да бидат инструирани веднаш да пријават било какви симптоми кои би укажувале на ендофталмитис и истите да бидат соодветно лекувани. Забележани се зголемувања на интраокуларниот притисок во период до 60 минути по интравитреалната инјекција, вклучувајќи ја и онаа со Eylea. Потребна е посебна претпазливост кај пациенти со недоволно контролиран глауком (да не се прави инјектирањето на Eylea додека интраокуларниот притисок изнесува ≥ 30 mmHg). Бидејќи станува збор за терапевтски протеин, кај Eylea постои потенцијал за имуногеност. Пациентите треба да бидат инструирани веднаш да пријават било какви знаци или симптоми на интраокуларно воспаление како што се болка, фотофобија или црвенило, што може да биде клинички знак кој се должи на хиперсензитивноста. По интравитреалното инјектирање на VEGF инхибиторите забележани се системски несакани ефекти од типот на неокуларни крварења и артериски тромбоемолиски настани. Постојат ограничени податоци за безбедност во лекување на пациенти со ЦРВО или ДМЕ со историја на мозочен удар или транзиторен исхемичен напад или миокарден инфаркт во последните 6 месеци. **Несакани дејства: катаракта,** одлепување на ретината, одлепување на стаклестото тело, ендофталмитис и зголемен интраокуларен притисок. конјунктивална хеморагија, болка во очите, зголемен интраокуларен притисок, одлепување на стаклестото тело, витреални опацитети и катаракта, раскинување на пигментниот епител на ретината, одлепување на пигментниот епител на ретината, ретинална дегенерација, нуклеарна катаракта, субкапсуларна катаракта, кортикална катаракта, ерозија на корнеа, абразија на корнеа и др.

Повеќе информации за лекот и за начинот на апликација може да најдете во Збирниот извештај за особините на лекот.

Последна ревизија на Збирниот извештај за особините на лекот: 2014

Начин на издавање на лекот: Лекот може да се применува само во здравствена организација (3).

Носител на одобрението за ставање на лекот во промет: Bayer doo, Љубљана Претставништво Скопје, Огњан Прица бб, лок/4, мез., лам.2, Тел: 02 3124 055

EYLEA®
раствор за инјекција (aflibercept)

LMK.03.2015.0145 03.03.2015

MJO,, 2015; VOL. 2
VIOLETA BUCKOSKA NIKOLOSKA
UDK 616.145.154-007.272-085.27
ISSN 1857-9523

FIRST EXPERIENCES WITH EYLEA TREATMENT
of central venous occlusion

Violeta Buckoska Nikoloska,[1] Vesna Dimovska Jordanova,[2] Ilir Osmani,[1] Mirjana Sazdovska [1]
[1]Special Hospital Sistina Ophthalmology, Skopje,
[2]University clinic for eye disease, Skopje

Abstract

Retinal vein occlusion is the second most common cause of blindness after diabetic retinopathy. It appears with prevalence of 5.2 in 1,000 people, risk factors include age, arterial hypertension, renal disease, atherosclerosis, changes in coagulation factors, diabetes, glaucoma and others.

The most common clinical signs of occlusion of the central retinal vein are haemorrhages, dilated and tortuos veins in all four quadrants, swelling of optic disc and macular area, cotton wool spots, and capillary non perfusion. In fact the decline of the vision is a direct result of macular edema. Swelling still occurs due to abnormal retinal capillary permeability, expansion of the extracellular space and accumulation of fluid.

The increased intraluminal and interstitial pressure leads to reduced artery perfusion and retinal ischemia that results in increased production of VEGF (vascular endothelial growth factor) that induces vascular permeability and cause macular edema.

The phenomenon of anti -VEGF therapy in ophthalmology during the last 10 years made significant change over all retinal diseases characterized by neovascularization in their evolution.

The fact that more than 70% of retinal specialists in the US use the anti - VEGF therapy, suggest that it is the treatment of choice.

EYLEA (aflibercept) is a fusion protein that possesses the key domains of human VEGF receptors 1 and 2, which is linked to Fc segment of IgG. It blocks all isoforms of VEGF-A and is the only anti-VEGF which blocks placental growth factor.

We will present the case of 64 year-old man with occlusion of the central retinal vein (ischemic form) in the right eye,the left eye has subphthysis. The patient is a diabetic since 2006, has HTA and hyperlipidemia. In our clinic he was treated 3 times in distance of 4 weeks with intravitreal application of 2 mg (0.05 mL) aflibercept and we had significant improvement of visual function as well as the OCT findings of the same eye.

Keywords: *central retinal vein occlusion, anti-VEGF treatment, macular edema*

Corresponding address:
Ilir Osmani
Sistina Ophthalmology, Skopje
E-mail: iosmani@gmail.com

IN MEMORIAM
Проф. д-р ЕЛЕНА ЏАЈКОВСКА

MJO,, 2015; VOL. 2
ВЕСНА ДИМОВСКА ЈОРДАНОВА
UDK 929 ЏАЈКОВСКА Е.
ISSN 1857-9523



Минатиот ноември се навршија 4 години од смртта на проф. д-р Елена Џајковска, редовен професор во пензија и поранешен директор на Клиниката за очни болести во Скопје.

Како да се изрази почит кон колешката, личност на која ѝ го должиме тоа, и да се најде вистинската мерка и вистинските зборови за тоа, без никаква патетика, со должен пиетет? Притоа, да се сочува дистанцата на професионалната објективност. Сериозен предизвик, секако.

Проф. д-р Елена Џајковска е родена на 17. 09. 1943 година во Битола, каде што ги завршила основното и средното образование. На Медицинскиот факултет во Скопје се запишала во учебната 1962/63 година, а го завршила по подолга пауза (поради семеен престој во Лондон) во 1975 година. Во 1976 година се вработила на Клиниката за очни болести во Скопје, а специјализацијата по офталмологија ја завршила во 1979 година.

Одбранила магистерски труд на Медицинскиот факултет во Скопје и докторска дисертација на Медицинскиот факултет во Белград.

За доцент на Катедрата по офталмологија е избрана во 1990 година, за вонреден професор во 1995, а за редовен професор во 2001 година. Во 2009 година заминува во пензија.

Во текот на својата стручна работа и професионална кариера, проф. Џајковска реализирала повеќе стручни престои во референтни офталмолошки центри во Лондон, Париз, Љубљана, Белград, Клермонферан, Виена.

Офталмолозите и останатите колеги што професионално ја познаваа проф. Џајковска, во стручен поглед ја препознаваа и поистоветуваа со нејзината голема професионална љубов - ехографијата на окото и орбитата. Таа е основоположник на воведувањето на ехографијата како рутинска метода во офталмологијата, без која не може да се замисли комплетен, детален супспецијалистички офталмолошки преглед. Кон крајот на осумдесеттите години, Клиниката за очни болести располагаше со еден од најсовремените апарати за офталмолошка ултразвучна дијагностика на подрачјето на поранешна Југославија. Доказ за нејзината посветеност кон ехографијата е и издавањето на прирачникот: „Ехографска биометрија на окото и орбитата“.

Колегите кои денес се нејзини наследници во ова подрачје, треба да го чуваат, негуваат и да го пренесуваат стручното наследство што им го остави проф. Џајковска. Почетоците и развојот на професионалната кариера на повеќемина помлади специјалисти на Клиниката за очни болести се директно иницирани и поврзани со професионалниот ангажман на проф. Џајковска.

Во периодот помеѓу 1995 и 2000 година, во два наврата проф. Џајковска ја извршуваше функцијата директор на Клиниката за очни болести. Во тој период се воведе имплантациската хирургија на катаракта и беше остварена соработка со офталмолошките центри во Белград и Софија за воведување на ретиновитреалната хирургија. Неспорни се нејзините менаџерски и организациски способности, кои ги потврдува во времето на нејзиното раководење со институцијата.

При крајот на својата стручна кариера, проф. Џајковска се занимава и со подрачјето на глауком, а во овој период, како коавтор учествува во издавањето на монографијата „Глауком“ во 2005 година.

Функцијата директор на Клиниката за очни болести повторно ја презема во периодот 2007 - 2009 година, кога заминува во пензија.

Нејзината ненадејна смрт настапи по кратко боледување, во ноември 2010 година.

Тажно е кога ги забораваме нашите повозрасни колеги, кои во одреден период од нашите кариери биле и наши учители, по нивното заминување во пензија. Уште потажно е кога на некого се сеќаваме постхумно, кога повеќе не е физички присутен. Нашето однесување и нашата почит кон оние што нè прифатиле како млади, неискусни, надежни луѓе и ни подале рака, во голема мерка го детерминира и однесувањето на помладите генерации што доаѓаат по нас.

Во медицината, а во животот особено, учиме додека сме живи. Почитта кон повозрасните претставува лекција што не смее да се заборава.

Овој текст претставува скромен придонес за сеќавањето на проф. д-р Елена Џајковска.

Проф. д-р Весна Димовска Јорданова

Одбележување на **60-ГОДИШНИНАТА** од формирањето **НА ЗДРУЖЕНИЕТО НА ОФТАЛМОЛОЗИТЕ НА МАКЕДОНИЈА**

MJO,, 2015; VOL. 2
ВЕСНА ДИМОВСКА ЈОРДАНОВА
UDK 617.7:061 (497.7) (060.91)
ISSN 1857-9523

Здружението на офталмолозите на Македонија, на 15 ноември, во рамките на Петтиот меѓународен офталмолошки симпозиум, одбележа јубилејни 60 години од своето основање.

Првиот дел на симпозиумот беше посветен на одбележувањето на јубилејот, при што беше изложена кратка ретроспектива на активностите и најзначајните настани на здружението во изминатиот период.

Здружението е основано во 1954 година, како Секција на офталмолозите на Македонија во рамки на Здружението на офталмолозите на Југославија. Во периодот 1954 - 1991 година, во Македонија се одржани Четвртиот конгрес на офталмолозите на Југославија, како и Десеттиот конгрес на офталмолозите на Југославија. Во периодот по осамостојувањето, од 2003 до 2013 година се одржани три конгреса на офталмолозите на Македонија со меѓународно учество, а последниот конгрес беше одржан заедно со Десеттиот конгрес на офталмолозите на Југоисточна Европа (SEEOS).

Пред присутните на јубилејот се обрати прим. д-р Димитар Котевски од Битола, еден од основачите и основоположниците на здружението, кој потсети на значењето на здружението во однос на развојот на офталмологијата и упати неколку пораки до офталмолозите. Фондацијата „Д-р Димитар Котевски“ беше покровител на јубилејот.

Гостин на јубилејот беше проф. д-р Драган Веселиновиќ, претседател на Здружението на офталмолозите на Србија, на кој му беше доделена благодарница како признание за долгогодишната успешна професионална соработка помеѓу двете здруженија.

Благодарница за животно дело му беше доделена на прим. д-р Котевски, како и на Клиниката за очни болести како врвна едукативна и стручна институција во државата.

Беа доделени благодарници и на поединци, заслужни наставници од Универзитетската клиника за очни болести, на истакнати офталмолози од неколку регионални центри во Македонија, како и на повеќе офталмолошки институции во државата.

Прославувањето на јубилејот беше збогатено со промоцијата на првиот број на списанието „Македонско списание за офталмологија“ (Macedonian Journal of Ophthalmology), специјализирано научно списание на Здружението на офталмолозите на Македонија со меѓународен Уредувачки одбор.

Во рамките на работниот дел на симпозиумот, кој беше посветен на глаукомот, се одржаа 8 стручни презентации со меѓународни и домашни предавачи. Особено треба да се истакне фактот дека на овој симпозиум учествуваа експерти за глауком со исклучително висок меѓународен рејтинг, како: проф. д-р Шломо Меламед од Израел, проф. д-р Анастасиос Констас од Грција, проф. д-р Параскева Хентова-Сенчаниќ од Србија и доц. д-р Барбара Цвенкел од Словенија. Исто така, евидентирано беше и присуството на д-р Лукан Мишев од Бугарија и на домашните предавачи проф. д-р Весна Димовска Јорданова и доц. д-р Каролина Блажевска Бужаровска.

Генерален спонзор на симпозиумот беше компанијата „Алкон“, а својот придонес го дадоа и компаниите: „Атлантик-група“, „Унимед фарма“, „Септима“, „Јадран“ - Галенска лабораторија и „Хемофарм“.

На симпозиумот присуствуваа околу 120 учесници, а истиот беше акредитиран во рамките на КМЕ при Лекарската комора на Македонија.

Скопје, ноември 2014 год.

УПАТСТВО ЗА АВТОРИТЕ

МАКЕДОНСКО СПИСАНИЕ ЗА ОФТАЛМОЛОГИЈА (МЈО) претставува официјално специјализирано списание на Здружението на офталмолозите на Македонија. Во списанието се публикуваат трудови и соопштенија од областа на клиничката и експериментална офталмологија, физиологија на окото, како и од историјатот на офталмологијата. Во списанието можат да се публикуваат и трудови од сродни медицински гранки што ги исполнуваат критериумите предвидени со ова упатство.

Покрај наведените категории, МЈО објавува и ревијални трудови, компилациски и казуистички трудови, прикази на случаи, значајни соопштенија и известувања од здравствените установи, рецензии на научни публикации и учебни помагала, извештаи од конгреси и значајни офталмолошки манифестации одржани во земјата и странство, како и други видови релевантни офталмолошки информации.

Во списанието Македонско списание за офталмологија се објавуваат трудови што не се претходно публикувани или прифатени за публикување во друго офталмолошко списание.

Списанието има меѓународен Уредувачки одбор.

Конечната одлука за избор и прифаќање за објавување на определен труд ја носи главниот и одговорен уредник на списанието врз основа на претходна позитивна анонимна рецензија од назначени рецензенти / или со одлука на Уредувачкиот (Редакциски) одбор. Сите трудови предадени за печатење задолжително треба да бидат напишани според пропозициите на списанието. Во спротивно, трудовите може да им бидат вратени на авторите за коригирање според пропозициите пред да бидат предадени за рецензија. Доколку постои значајно отстапување од предвидените пропозиции, трудовите може да бидат вратени на авторите без дополнително разгледување и рецензирање.

Во списанието се објавуваат трудови само врз основа на позитивна анонимна рецензија од двајца рецензенти (по потреба може да биде ангажиран и трет рецензент). Изборот на рецензентите го прави Уредувачкиот одбор од страна на потврдени еминентни офталмолози - експерти од соодветни подрачја од офталмологијата (препорачливо со академски и наставен статус). Оценката на рецензентите е анонимна и самостојна, а за веродостојноста на фактите и резултатите во трудот, комплетната одговорност ја носат авторите.

Текстот подготвен за печатење во електронска форма се испраќа до главниот уредник на следната електронска адреса: **zom.mjo@gmail.com**.

Заедно со трудот се испраќа и писмо со намера за објавување, како и потпишана потврда од сите автори дека трудот претходно не е објавуван на друго место.

Заедно со примерок од текстот се испраќа и комплетната документација во форма на слики, шеми, табели и графикони. Притоа, посебно треба да биде испратен текстот, а секој од прилозите во форма на посебен додаток.

Трудот треба да биде напишан во А4 формат**, само од едната страна,** со користење на проред. На една страница да бидат испечатени **30 реда**, со користење на фонтот **Arial, големина 11, со проред 1,5.** Од левата страна на текстот треба да постои слободна маргина со широчина од **3** см, а од десната страна **2** см. Страниците треба да бидат обележани со редни броеви почнувајќи од насловната страна, и тоа во долниот десен агол на секоја страница.

Оригиналните трудови во кои се презентираат научноистражувачки студии со обработени резултати, не треба да бидат подолги од 6 страници заедно со прилозите. Ревијалните трудови, прикази на случаи, хируршки техники и други видови трудови што отстапуваат од вообичаената композиција на трудот, не треба да бидат подолги од **4 страници** заедно со прилозите.

Во текстот на соодветен начин треба да се обележи местото за секој прилог (слика, графикон, табела и др.) или, пак, прилозите да бидат внесени на соодветното место во текстот. Меѓутоа, прилозите во текстот ќе бидат копирани од посебно доставените фајлови.

Податоците од цитираната литература треба да бидат обележани со арапски броеви ставени во заграда според редоследот на појавување (цитирање) во текстот.

Текстот на трудот треба да е напишан прегледно и јасно на македонски или на англиски јазик, со користење на што помал број кратенки. Целиот наслов на кратенката треба да биде даден при првото појавување во текстот, а кратенката дадена во заграда (на пример, фундус флуоресцеинска ангиографија - ФФА). За долгите наслови, понатаму во текстот може да се користи само кратенката. Не е дозволено користење кратенки за знаците и симптомите на болестите, како и за анатомските и хистолошките поими. Задолжително е користење на меѓународните системи на мерни единици и стандардни меѓународно прифатени термини. За лековите треба да се користат генеричките имиња, а кога станува збор за споменување на медицинска опрема, апарати и инструменти, во заграда пожелно е да се наведе и името на производителот.

Оригиналниот труд предаден за печатење треба да ги содржи следните составни делови: кратка содржина (резиме**) со клучни зборови на јазикот на кој е напишан трудот, вовед,** цел на трудот, материјал и методи, резултати, дискусија, заклучок и список на користена литература, резиме на англиски јазик, доколку е трудот пишуван на македонски јазик, или резиме на македонски јазик, доколу е трудот напишан на англиски.

Насловна страница: Тоа е првата страница на трудот, и таа треба да ги содржи следниве елементи: наслов на трудот (не треба да биде премногу долг): цело име и презиме на сите автори***;*** цел назив на институцијата/ институциите во кои е изработен трудот; име и целосна адреса на авторот одговорен за кореспонденција, како и неговата електронска адреса. Доколку има повеќе автори од различни институции, треба да се направи индексирање на авторите и установите со соодветни броеви во суперскрипт.

Кратка содржина (резиме**) и клучни зборови**: На втората страница од трудот се пишува само насловот на трудот без името на авторот / авторите и институцијата од која потекнува трудот, а под насловот се пишува кратка содржина на јазикот на кој е пишуван трудот. Резимето не смее да содржи повеќе од ***150-170 збор***а и треба да биде конципиран на соодветен начин да укажува на проблемот што се обработува во трудот. Во резимето треба да се содржани основните резултати и најважните заклучоци на истражувањето. Притоа, посебно треба да бидат акцентирани новите сознанија и ставови или фактите што претставуваат оригинален придонес за соодветниот проблем.

Под резимето треба да бидат наведени ***3-6 клучни збор***а што овозможуваат индексирање на трудот.

Доколку во трудот се презентираат експерименти на животни и проспективни клинички студии на пациенти или волонтери, мораат да бидат спроведени во склад со принципите на добра клиничка, лабораториска и добра научна практика, како и според важечките меѓународни документи и конвенции (Хелсиншка конвенција), за што во прилог на трудот треба да биде приложена соодветна согласност од надлежниот Етички комитет, а во трудот треба задолжително да биде наведено дека истражувањата се вршени во склад со овие документи.

При пишување определени категории трудови (ревијални, прикази на случаи, презентација на хируршка метода/техника и сл.), дозволено е да се отстапи од наведената вообичаена композиција на трудот, при што концепцијата на ваквите трудови мора да биде соодветно усогласена со пропозициите на списанието.

На пример, кога се работи за приказ на случај, наместо поглавјето „Материјал и методи“, ќе се наведе поглавјето „Приказ на случај“, а тоа се однесува и на другите случаи кога се отстапува од вообичаената концепција на трудот.

Литература: Списокот на користена литература се приложува заедно со текстот на посебна страница, а референците се означуваат со соодветен реден број и се наведуваат според редоследот на цитирање. За наведувањето на литературата се користат правилата на Ванкуверската конвенција.

Резиме и клучни зборови на англиски јазик: Ако текстот е пишуван на македонски јазик, на последната страница на трудот се пишува насловот на трудот на англиски јазик, имињата на авторите, насловот на институцијата од која потекнува трудот, како и превод на текстот на кусата содржина (резиме) на англиски јазик. Имињата на авторите не се транскрибираат, а насловот на установата задолжително се преведува на англиски јазик. Овој дел на трудот задолжително треба да биде лекториран од лектор за англиски јазик. Под текстот на резимето треба да бидат наведени **3-6 клучни збор**а на англиски јазик, кои служат за индексирање на трудот.

Прилозите во трудот во форма на графикони, слики, табели, цртежи или фотографии не треба да се внесуваат во текстот на трудот, туку се испраќаат како засебни додатоци обележани во горниот лев агол како „Прилог“ и со реден арапски број. Секој прилог се обележува со арапски бореви според редоследот на појавување во текстот (на пример, Табела 1, Слика 1. и сл.) и за секој прилог се дава краток наслов.

Доколку прилогот (табела, слика, фотографија) е позајмен од друго место, треба да се цитира изворот и да се приложи писмено одобрување доколку се работи за заштитен материјал.

Стандардна статија во списанието – цитирање на литературата: Треба да се наведат првите 6 автори, а доколку се повеќе, по шестиот автор се додава и сор., односно **et al.**, во зависност од тоа на кој јазик е напишана референцата.

- Vega KJ, Pina I, Krevsky B. Heart transplantation is associated with an increased risk for pancreatobiliary disease. Ann Intern Med 1996; 124(11):980-3.
- Parkin DM, Clayton D, Black RJ, Masuyer E, Friedl HP, Ivanov E, et al. Childhood—leukaemia in Europe after Chernobyl: 5 year follow-up. Br J Cancer 1996;73:1006-12.

Уредувачкиот одбор нема обврска трудовите да ги објавува според редоследот на доставување, туку според проценката за поширокото значење и интерес за содржината презентирана во трудот.

Трудовите што не ги исполнуваат критериумите за публикување не им се враќаат на авторите, кои писмено, во електронска форма се известуваат за неприфаќање на трудот. Објавените трудови се чуваат во архивата на списанието Македонско списание за офталмологија.

Уредувачкиот одбор однапред се заблагодарува за интересот и соработката и им стои на располагање на сите заинтересирани автори.

Воедно, им посакува успех на сите потенцијални идни автори.

Уредувачки одбор на списанието
Македонско списание за офталмологија

GUIDELINE FOR AUTHORS

MACEDONIAN JOURNAL OF OPHTHALMOLOGY (MJO) represents an official specialized magazine of the Macedonian Association of ophtalmologists. In this magazine are published articles and announcements in the area of clinical and experimental ophthalmology, physiology of the eye, as well as from history of ophthalmology. Also, the magazine can publish articles from related medical branches which meet the criteria foreseen with this guideline.

Besides the above mentioned categories of articles, MJO also publishes reviews, compilation and casuistic articles, case reports, important announcements and notifications from health care institutions, reviews of scientific publications and textbooks, reports from congresses and significant ophthalmologic events held in the country and abroad, as well as other types of relevant ophthalmologic information.

Macedonian Journal of Ophthalmology Magazine publishes articles which previously have not been published or accepted for publication in some other ophthalmologic magazine.

The Magazine has an International Editorial Board.

The final decision for selection and acceptance for publishing of a particular article is carried by the Editor in chief of the magazine, based on previous positive anonymous recension by appointed reviewer/or a decision of the Editorial Board. All articles submitted for publishing should obligatory be written according to the propositions of the magazine. In contrary, the articles may be returned to the authors for corrections according to the propositions, before they are submitted for recension. If there is a significant deviation from the foreseen propositions, articles may be returned to the authors without additional review and recension.

In the magazine are published only articles based on positive anonymous recension by two reviewer (at request a third reviewer can be also engaged). The selection of reviewer is done by the Editorial Board among proved eminent ophthalmologists - experts from respective areas of ophthalmology (recommendable with academic and educational status). The evaluation grade made by the reviewer is anonymous and independent, and for the authenticity of the facts and results in the article, the complete responsibility is carried by the authors.

The text prepared for publishing and printing is sent to the Editor in chief in electronic form on following e-mail address: **zom.mjo@gmail.com.**

Along with the article letter with the intention for publication is also sent, as well as a duly signed confirmation by all authors that the article previously has not been published anywhere else.

Along with the text, complete documentation is also submitted such as photos, schemes, tables and graph icons.

At the same time, the text should be sent separately, and each of the additions should be in the form of a separate attachment.

The article should be written on **A4** format, **one sided**, with line spacing, containing **30 lines** on one page, using **Arial font**, **size 11**, with **line spacing 1,5**. On the **left side** of the text there should be free margin width of **3cm**, and on the right side **2 cm**. The pages should be marked with page **numbers** starting from the front page and in the **lower right corner** of every page.

Original articles in which are presented scientific research studies and elaborated results should not be longer **than 6 pages** including the attachments.

Reviews, case reports, surgical techniques, and other types of article which deviate from the usual composition of the article should not be longer than **4 pages** including attachments.

In the text of the article in an appropriate manner the place for each attachment should be marked (picture, graphicon, table etc.) or the attachments should be incporporated in an appropriate place in the text. Still, the attachments in the text will be copied from separately submitted files. The information referring to the literature which are quoted in the article should be marked with

Arabic numbers and placed in brackets in accordance with order of appearance (quotation) in the text.

The text of the article should be written concisely and clearly, in Macedonian and English, using as less as possible abrevations. The whole title of the abbreviation should be given upon first appearance in the text, and the abbreviation placed in brackets (example – Fundus Fluorescent Angiography) (FFA) and for long titles further in the text only the abbreviation can be used. It is not allowed to use abbreviations for symbols and symptoms of the diseases, as well as for anatomic and histological terms.Mandatorily is the usage of international systems of measure units and standard internationally accepted terms. For the drugs generic names should be used, and when referring to medical equipment, devices and instruments, in brackets it is desirable the name of the producer to be indicated.

The original article submitted for publishing should be consisted of the following constituents: **short summary (abstract) using keywords of the language on which the article is written, introduction, purpose of the article, material and methods, results, discussion, conclusion and list of used references, abstract** in English if the article is written in Macedonian, or abstract in Macedonian if the article is written in English.

Cover page: That is the first page of the article and should contain the following elements: ***title of the article*** (should not be too long): **full name and surname of all authors: full name of the institution/institutions in which the article abstract was prepared; full name and address of the author responsible for correspondence, as well as his e-mail address.** If there are more authors from different institutions, indexing should be made of authors and institutions with respective numbers in superscript.

Short summary (abstract) and keywords: On the second page of the article only the title of the article is written without the name of the author(s) and the institution from which the article derives. Under the title short summary is written in the language in which the article is written. The abstract should not contain more than ***150-170 words*** and should be conceptualized in an appropriate manner so that it indicates the problem which is elaborated in the abstract. In the abstract basic results and most important conclusions of the research should be contained Thus, particular attention should be set on the new information and standpoints or facts which represent original contribution for the respective problem.

Under the abstract **3-6 key words** should be listed that will enable indexing of the article.

If in the article are presented experiments on animals and prospective clinical studies of pacients or volunteers, they must be conducted in accordance with the pricinples of good clinical practice, good laboratory practice, and good scientific practice, as well as in accordance with the international documents and Conventions in force (the Helsinki Convention - World Medical Association Declaration of Helsinki, adopted October 2000), regarding which in the article appropriate consent from the competent Ethical Committee should be attached, and in the article it is mandatorily to be indicated that the surveys are conducted in accordance with these documents.

Upon writing certain categories of articles (reviews, case reports, presentation of surgical methods/ techniques etc.), it is allowed to deviate from the above mentioned composition of the article, whereupon the concept of these articles must be appropriately harmonized with the propositions of the MJO magazine.

For example when it comes to case report, instead of the chapter “Material and methods” it will indicate chapter “Case Report” and respectively in all other cases when there is deviation from the common concept of the article.

References: The list of used literature is attached along with the text on a separate page, and references are marked with an appropriate sequence number and are listed in accordance with the order of quotation. Regarding the mentioning of literature rules of Vancouver Convention are applied.

Abstract and key words in English: If the text is written in Macedonian, on the last page of the article the title of the article is written in English, the names of the authors, the title of the institution from which the article derives, as well as translated text of the short summary (abstract) in English. The names of the authors are not transcribed, and the title of the facility is mandatorily translated in English. This part of the abstract mandatorily should be proofread by proof-reader for English. Under the text of the abstract 3-6 key words should be indicated in English which have the purpose for indexing the article.

Attachments in the article in the form of graphicons, pictures, tables, drawings or photographs should not be incorporated in the text of the article, thus they are submitted in electronic form on separate attachments and ordinal Arabic numerals. Every attachment is marked with Arabic numbers in accordance with the order of appearance (for example Table 1, Figure 1. etc.) and for every attachment short title is given. If the attachment (table, picture, and photograph) is borrowed from another place, the source should be quoted and written approval to be submitted, if it is the case of protected material.

Standard journal article - quoting the references

First 6 authors should be stated, and if this number is bigger, after the sixth cop is added, respectively **et al**, is added, depending on the language in which reference is written.

- Vega KJ, Pina I, Krevsky B. Heart transplantation is associated with an increased risk for pancreatobiliary disease. Ann Intern Med 1996; 124(11):980-3.
- Parkin DM, Clayton D, Black RJ, Masuyer E, Friedl HP, Ivanov E, et al. Childhood—leukaemia in Europe after Chernobyl: 5 year follow-up. Br J Cancer 1996;73:1006-12.

Editorial Board is not obligated to publish the articles in order of submission, but according to the assessment of the broader importance and interest to the content presented in the article.

Articles that do not fulfill the criteria for publication will be returned to the authors that would be informed trough the corresponding e-mail address.

The published articles are not returned and are stored in the archives of the magazine Macedonian Journal of Ophthalmology (MJO).

Editorial Board thanks in advance for the cooperation and is at disposal to all interested authors. Also, Editorial Board wishes success to all potential future authors.

Editorial Board of the magazine
Macedonian Journal of Ophthalmology

КАЛЕНДАР НА ПОВАЖНИ СТРУЧНИ НАСТАНИ
во текот на 2015 година

Национални стручно-научни настани

- **Стручен состанок на Здружението на офталмолози на Македонија**
  - *25.03.2015, Скопје*
  Тема: Дијабетична ретинопатија - растечки предизвик во офталмологијата
  Покровител: Bayer Health Care
- **Стручен состанок на Здружението на офталмолози на Македонија**
  - *22.04.2015, Скопје*
  Тема: Контактологија
  Покровител: UnimedPharma
- **Стручен состанок на Здружението на офталмолози на Македонија**
  - *22.05.2015, Скопје*
  Тема: Глауком
  Покровител: Evropa Lek Pharma
- **Меѓународен офталмолошки симпозиум**
  - *ноември 2015, Скопје*
  Организатор: Здружение на офталмолози на Македонија
- **XIX Конгрес на лекарите на Македонија,**
  1- 3.10.2015, Скопје

Меѓународни офталмолошки настани

- **II конгрес на глаукоматолози на Србија,** *15 - 16. 5. 2015, Копаоник*
- **Прв конгрес на офталмолозите на Република Српска со меѓународно учество,** *29 - 31. 05. 2015, Биелина, Босна и Херцеговина*
- **Европски офталмолошки конгрес (SOE),** *6 - 9. 6. 2015, Виена, Австрија*
- **VI конгрес на Европската асоцијација за корнеа (EuCornea),** *4 - 5. 9. 2015, Барцелона, Шпанија*
- **XII конгрес на катаракта и рефрактивна хирургија (ESCRS),** *5 - 9. 9. 2015, Барцелона, Шпанија*
- **XV конгрес на Европска асоцијација за ретина (EuRetina),** *17 - 20. 9. 2015, Ница, Франција*
- **XVI конгрес на офталмолозите на Србија,** *24 - 27. 9. 2015, Суботица*
- **Прв конгрес на офталмолозите на Црна Гора и XII конгрес на офталмолозите на Југоисточна Европа (SEEOS),** *15 - 18. 10. 2015, Бечиќи, Будва, Црна Гора*

www.zom.mk
e-mail: macjophthalmol@zom.mk

V^ТИ МАКЕДОНСКИ МЕЃУНАРОДЕН ОФТАЛМОЛОШКИ СИМПОЗИУМ

- Скопје 15 ноември 2014 година

DIETPHARM

...бидејќи телото го препознава најдоброто!

Со Макулин и Макулин плус подобро се гледа!

Со додавање на омега–3 масни киселини Макулин плус уште повеќе го заштитува Вашиот вид!

За превенција од оштетување на макулата и очната мрежа

При напрегање на очите и за заштита на видот

Зголемена концентрација на лутеин и зеаксантин –додаток на витамин Ц, Е и цинк

Во само 1 капсула на ден.

FloraGLO LUTEIN®

DIETPHARM

Атлантиц Траде Скопје д.о.о.
Шар Планина б.б., 1000 Скопје – Македонија
тел.: ++389 (0)2 20 34 700 • факс.: ++389 (0)2 20 34 744
www.dietpharm.hr

ATLANTIC GRUPA

НАУКА ЗА КОМФОРОТ

SYSTANE® ULTRA лубрикантни капки за очи

75%

Гледање на ТВ и работа на компјутер подолго и поудобно

75%

Читање подолго и поудобно

61%

Поудобно ноќно возење

Да се ослободите од суво око никогаш не било полесно

Острината на гледањето се влошува побрзо кај пациентите со суво око !
Анкета направена кај повеќе од 3000 пациенти со суво око потврдува дека Systane Ultra лубрикантни капки за очи кај овие пациенти им ги подобрува комфортот и визуелните перформанси.

Alcon®
a Novartis company

Mk-Ph-009/06/2014

Systane® ULTRA
Лубрикантни капки за очи